IRYO Vol. 59 No. 10 (569−571) 2005. 10

放射線治療7年後に頸部リンパ節後発転移が疑われたStage I 舌癌の1例

大鶴　洋　田邉陽子　宮尾　孝
萬　篤憲[1)]　福本　裕[2)]　土器屋卓志[3)]

要旨　症例は30歳の男性．右側舌下面の疼痛を主訴に来院．舌扁平上皮癌（T1N0）の診断のもと，電子線腔内照射およびイリジウム針による組織内照射を施行．その後，再発無く経過していたが，7年後に右側上頸部の腫瘤性病変を自覚した．舌原発巣を含め頭頸部領域に腫瘍性病変が認められないことから，舌癌の後発リンパ節転移を強く疑い，保存的頸部郭清術を施行した．病理組織診において扁平上皮癌と診断された．舌癌頸部後発リンパ節転移の大部分は2年以内に発現するといわれているが，本症例のような遷延性頸部リンパ節転移の可能性も念頭においた経過観察や癌登録制度などによる，より長期間にわたる経過観察が望ましいと考えられた．

（**キーワード**：頸部リンパ節後発転移，舌癌，1期）

A CASE OF STAGE I TONGUE CARCINOMA WITH SUSPECTED DELAYED CERVICAL LYMPH NODE METASTASIS 7 YEARS AFTER RADIOTHERAPY

Hiroshi OTSURU, Youko TANABE, Takasi MIYAO,
Atsunori YOROZU[1)], Yutaka FUKUMOTO[2)] and Takushi DOKIYA[3)]

Abstract A 30-year old man was seen with the chief complaint of pain affecting the right inferior surface of the tongue. A diagnosis of squamous cell carcinoma of the tongue (T1N0) was made, and intraoral electron beam therapy and brachytherapy with an iridium needle inserted into the tissue were performed. Seven years after completion of the irradiation therapy, the patient noticed a tumor-like lesion in the upper right cervical region. There were no tumorous diseases in the head or neck, including the site of the primary lesion on the tongue. Delayed lymph node metastasis from his tongue carcinoma was strongly suspected, and conservative neck dissection was performed. A diagnosis of squamous cell carcinoma was made from the results of histopathological examination. Most cases of delayed lymph node metastasis of tongue carcinoma to the cervical region are thought to develop within 2 years. It is desirable for long term follow-up to be continued due to the possibility of late cervical lymph node metastasis, such as in this case, so cancer registrations should be developed.

(**Key Words**：delayed cervical lymph node metastasis, tongue carcinoma, Stage I)

舌癌において，原発巣治療終了後に局所再発なく頸部リンパ節へ転移をきたす，いわゆる後発転移の割合はStage Iにおいては約24%と報告され[1)]，その発現時期は2年以内が大部分を占めている．今回われわれは，Stage I舌癌原発巣組織内照射7年後に頸部リンパ節に後発転移を強く疑われた希な1例を経験したので報告する．

国立病院機構東京医療センター　歯科口腔外科　[1)]放射線科
[2)]都立府中病院　歯科口腔外科
[3)]埼玉医科大学　放射線腫瘍科
別刷請求先：大鶴　洋　国立病院機構東京医療センター歯科口腔外科
〒152-8902　東京都目黒区東が丘2-5-1
（平成17年3月7日受付）
（平成17年6月17日受理）

症　　例

患者：30歳，男性．主訴：右側舌下面の疼痛．既往歴および家族歴：特記事項なし．現病歴：平成2年4月中旬頃より右側舌下面に疼痛を自覚．疼痛の増強あり，紹介により5月19日，当院受診した．体格および全身状態は良好．右側舌下面に15×13 mm大の潰瘍性病変を認めた（Fig. 1）．頸部リンパ節には転移を疑わせる所見は認められなかった．生検にて高分化型扁平上皮癌の病理組織学的診断を得た（Fig. 2-L）．頸部リンパ節や遠隔転移を認めなかったことより，舌癌1期（T1N0M0 Stage I）と診断し，5月25日入院となった．5月29日から6月11日までの間，9 MeV電子線による照射（40 Gy／5回／14日），6月27日から7月1日までの間，イリジウム針による組織内照射（50 Gy／100 hr）を施行，7月17日軽快退院となった．放射線治療により舌原発巣腫瘍は消失した．治療後14ヵ月間は免疫療法剤であるウベニメクスの内服を行った．以後，再発および転移なく経過したが，7年経過した平成9年7月頃に右側上頸部に腫瘤を認めた．造影CTにて右側中内深頸リンパ節群に造影効果を有する直径30 mm大のリンパ節腫大を認めた（Fig. 3）．舌癌原発巣には再発は認められなかった．

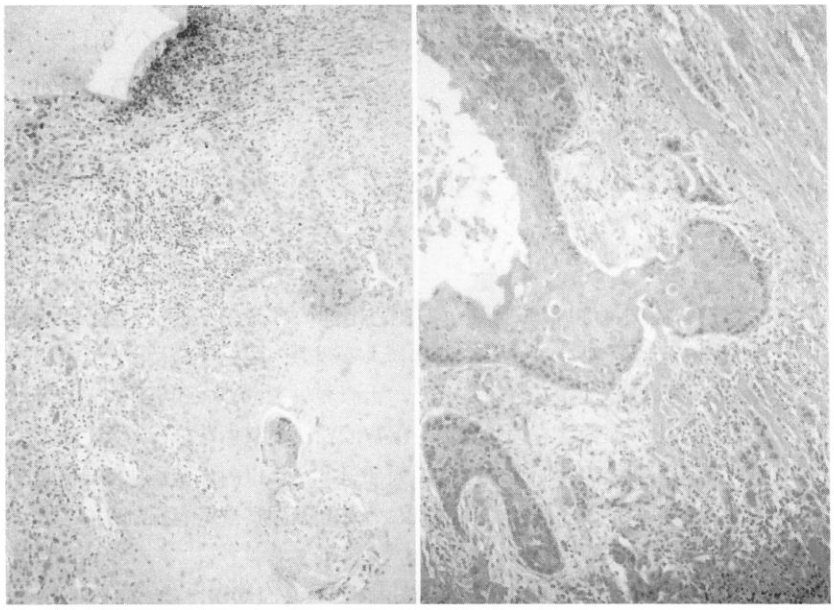

Fig. 2 Left.
Histopathological appearance of the biopsy specimen.
The tumor is a well-differentiated squamous cell carcinoma with keratosis.
Right.
Histopathological findings of the operative specimen.
Well-differentiated squamous cell carcinoma with similar histological features to the previous tongue carcinoma.

Fig. 1 A lesion with an uneven irregular surface on the right inferior aspect of the tongue.

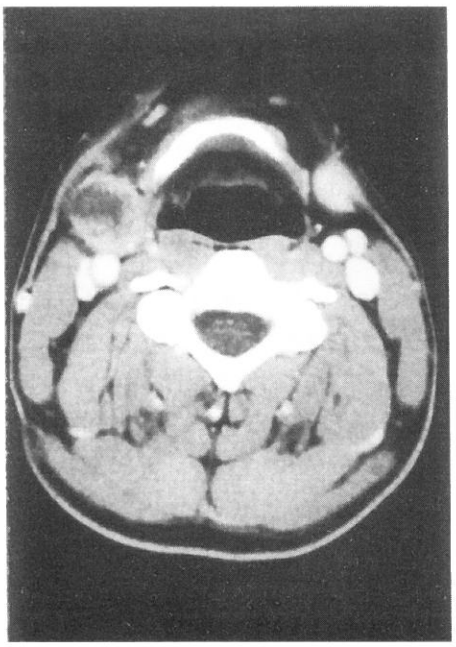

Fig. 3 An enhancing tumor-like lesion in the right cervical region.

他領域リンパ節の腫大はなく，臨床検査においても腫瘍マーカーの高値は認められなかった．上部消化管および耳鼻咽喉科での咽喉頭精査においても腫瘍性病変は認められなかった．リンパ節転移を強く疑い，8月20日に右側保存的頸部郭清術を施行した．郭清組織の手術検体における病理組織学的検査では中内深頸部に舌原発巣と同様の高分化型扁平上皮癌（Fig. 2-R）の転移リンパ節を1個認めた．術後50 Gyの外部照射を行い経過は良好で，術後7年6ヵ月を経過した現在まで，舌原発部を含め頭頸部領域および全身においても再発および転移は認められていない．

考　　按

TNM分類おいて舌癌ではT1を2 cm以下の癌と規定し，加えて所属リンパ節（頸部リンパ節）に転移の認められないものをStage Iと臨床的に診断する．Stage Iの経過観察中に頸部リンパ節後発転移が出現することがあり，その発現頻度は約24%であるとの報告がある[1]．頸部リンパ節後発転移に関しShibuyaら[2]はT1およびT2舌癌370例における検討で89%は治療開始後18ヵ月以内に出現したと報告している．今回の症例のように7年を経過後に後発転移が出現する例は稀であると考えられた．また，原発巣が舌下面に存在し，リンパ節転移はオトガイ下部および顎下部に好発しやすいとされているが本症例においては原発不明癌の好発部位である上深頸部に生じており，原発不明癌の可能性も考えられたが，現在まで頭頸部領域を含め全身においても腫瘍性病変の出現は認められていない．瀧田ら[3]は12年7ヵ月後に後発転移をきたした舌癌の1例を報告しているが，後発転移の発現がきわめて遅くなる背景として，放射線治療によるabscopal effectや免疫賦活療法および維持化学療法の関与の可能性を指摘している．ウベニメクスは免疫賦活療法剤であるが，口腔癌おいてウベニメクス投与群の2年生存率が有意に高かったとの報告[4]がある．本症例でも，放射線治療およびウベニメクス投与を行っており，これらによる静止状態にあったため遷延性のリンパ節転移をきたした可能性が強く疑われた．

Stage I舌癌においては潜在的頸部リンパ節転移率は24%と低く，予防的郭清術の適用は慎重となるところである．西尾[5]は，N0症例に対しては予防的頸部郭清は必要ではなく厳重な経過観察で対処できると述べている．また，頭頸部1次癌治療後は多重癌発生[6]の可能性もあるため，予防的郭清術や予防的照射を避けるべきであると提言している．本症例も舌癌原発巣に対して放射線治療を施行，頸部リンパ節後発転移が疑われ頸部郭清術を行い，初回治療より15年5ヵ月経過しているが経過は良好である．本症例は，頸部後発リンパ節転移と原発不明癌との鑑別は困難であったが，術後8年5ヵ月を経過，初回治療より15年5ヵ月経過しているが他領域も含め再発および転移は認められていない．

このような長期の潜伏期間を有する後発転移出現の可能性がありえるならば，従来よりいわれている5年程度の観察期間では不十分である可能性を示唆するもので，癌登録制度や他施設共同での経過観察可能なシステムの確立が必要であると考えられる．

文　　献

1) 朝陰孝宏，海老原敏，岸本誠司ほか：舌癌N0症例における頸部リンパ節転移に関する検討．頭頸部腫瘍 **26**：122-126，2000

2) Shibuya H, Hoshina M, Takeda M et al：brachytherapy for stage I & II oral tongue cancer：an analysis of past case focusing on control and complications. Int J Radiat Oncol Biol Phys **26**：51-58，1993

3) 瀧田正亮，小川知明，千足浩之ほか：舌癌治療後12年を経て頸部リンパ節に後発転移の認められた1例ならびに口腔扁平上皮癌後発転移の潜伏期についての検討．日口腔外会誌 **37**：655-660，1991

4) 三宅浩郷，竹田千里，奥田　稔ほか：頭頸部扁平上皮癌に対するベスタチン療法．耳鼻と臨 **30**：1142-1151，1984

5) 尾　正道，明神美弥子，西山典明ほか：頭頸部多重癌の臨床（放射線科の立場より）．頭頸部腫瘍 **29**：515-520，2003

6) 大鶴　洋：口腔癌の多重癌発生に関する研究．国立病院東京医療センター臨床研究部平成12年度研究年報：88-89，2000