超音波検査シリーズ

(6)超音波検査の進め方
―骨盤内臓器のチェックポイント―

山口秀樹　岩下淨明[1]　上條敏夫[2]
武山　茂[2]　高須賀康宣[3]　中島　哲[4]
水島美津子[5]

(キーワード：超音波検査，ピットホール，骨盤内)

6. Clinical Applications of Ultrasonography
: Diagnosis of Organs in Pelvic Cavity

Hideki Yamaguchi, Kiyoaki Iwashita[1], Toshio Kamijo[2],
Shigeru Takeyama[2], Yasunori Takasuka[3], Satoshi Nakajima[4],
and Mitsuko Mizushima[5]

(Key Words：ultrasonography, pitfall, pelvic cavity)

はじめに

日頃，検査を施行するわれわれにとって，骨盤内に異常所見を認めたとき，由来臓器の鑑別に苦慮することをしばしば経験する．

これら骨盤内臓器には膀胱・尿管・前立腺・子宮・子宮付属器・消化管などがあり，その関連疾患を正確に診断するためには，対象領域の正常解剖を理解したうえで，位置関係や各臓器との連続性を把握することが重要である．

本稿では，これら骨盤内臓器のうち，膀胱・尿管および前立腺疾患について，観察のポイントを述べる．

＜膀胱充満法＞

膀胱内に充分量の尿を充満させた状態で，骨盤内臓器を観察する方法である．

たとえば，膀胱が収縮した状態では，膀胱壁の肥厚程度の診断（生理的・病的）は困難であり，腫瘤の存在診断についても判定が難しくなる．また，子宮や子宮付属器・前立腺などを観察する場合には，消化管の影響で関心領域の描出能が著しく低下してしまう．

これらの阻害条件を最低限に抑えるため，膀胱壁を充分伸展するとともに，膀胱自体を音響窓として観察することで，骨盤内臓器の診断能が向上する．

＜膀胱・尿管＞

1．膀胱・尿管のチェックポイント
　1）膀胱壁の肥厚や変形の有無
　2）膀胱内沈殿物や結石の有無
　3）腫瘤性病変の有無
　4）尿管拡張の有無
　5）尿管内占拠性病変の有無

国立国際医療センター　臨床検査部
[1] 国立病院機構霞ヶ浦医療センター　研究検査科
[2] 国立病院機構東京病院　臨床検査科
[3] 国立病院機構四国がんセンター　臨床検査科
[4] 国立病院機構西群馬病院　研究検査科
[5] 国立病院機構さいがた病院　臨床検査科
別刷請求先：山口　秀樹　国立国際医療センター　臨床検査部
〒162-8655　東京都新宿区戸山1-21-1
(平成18年2月22日受付)

2．膀胱の代表的疾患と超音波像

1）尿管瘤：（図1－a，図1－b）

尿管膀胱移行部の尿管が嚢胞状に拡張し膀胱内に突出する疾患で，水腎症や尿管拡張をともなうことが多い．

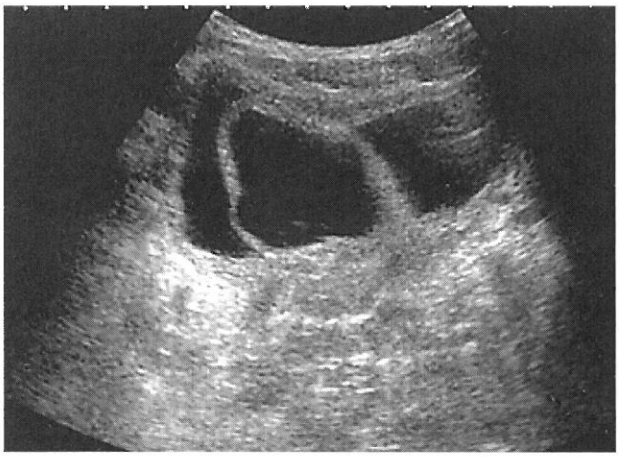

図1－a　尿管瘤
膀胱内に不整形の嚢胞状腫瘤を認める．

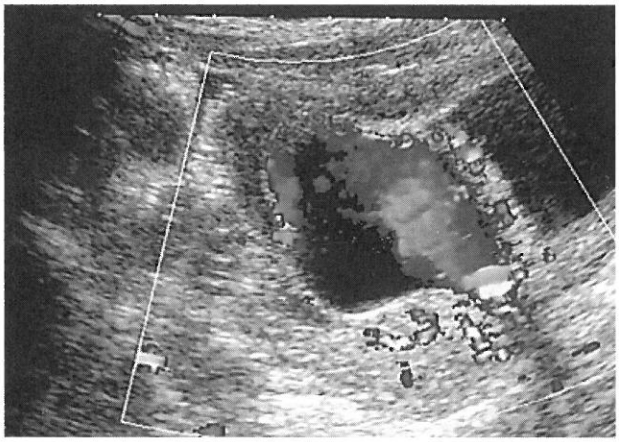

図1－b　尿管瘤（カラードプラ）
カラードプラでは，瘤内に噴出するUrinJetが描出される．

2）膀胱憩室：

膀胱内圧の上昇にともなう，外部への突出像で，膀胱三角部に出現しやすい．

3）肉柱形成：

膀胱壁が不規則に肥厚し偽腫瘤状を呈する状態で，長期排尿困難例に多くみられる．

4）膀胱結石：

尿うっ滞にともなう原発性結石と，腎・尿管からの落下結石に大別され，構成成分は尿酸塩やリン酸塩，シュウ酸塩などである．

通常は，膀胱底部に可動性の音響陰影をともなう高（強）エコーとして描出される．

5）膀胱炎：（図2）

細菌感染・排尿障害・結石などにより，粘膜面に充血や浮腫性の変化が出現した状態で，急性と慢性に区別される．

急性期は粘膜下層と筋層の肥厚が著明となり，低エコー化が認められる．

一方，慢性期では線維化にともない高エコー化が出現する．

図2　膀胱炎
炎症にともなう浮腫性変化により，著明な壁肥厚と粘膜下層の低エコー化が認められる．

6）膀胱腫瘍：（図3・4）

好発部位は尿管口から膀胱三角部近傍で，辺縁不整な隆起性病変として描出される．形状は乳頭状・球状・有

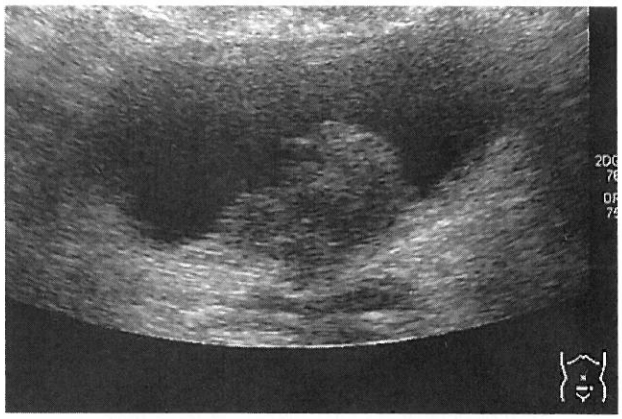

図3　膀胱癌
乳頭状に発育する腫瘤性病変を認める．
腫瘤辺縁は不整形を呈し，内部は不均一である．

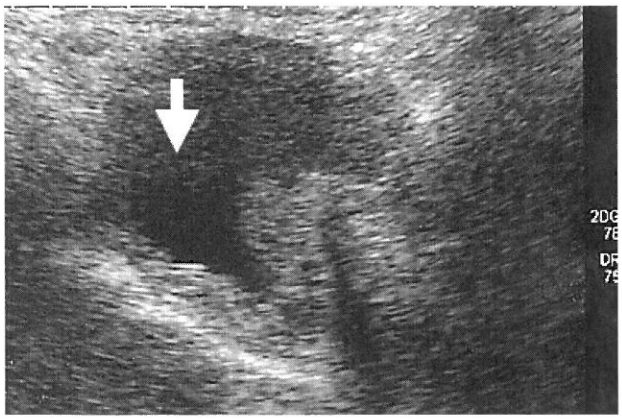

図4　膀胱癌
球状から乳頭状に発育する腫瘤性病変を認める．腫瘤周囲の膀胱壁には不整肥厚（↓印）が認められ，腫瘍の膀胱内伸展が示唆される．

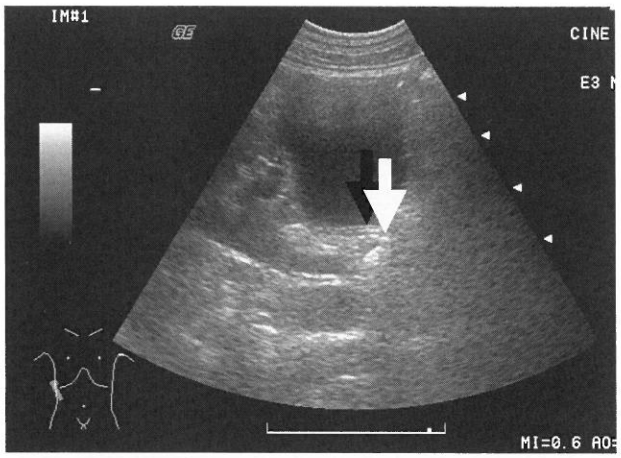

図6　尿管結石
尿管膀胱移行部に，結石（↓印）を認める．結石は尿管口の壁内に陥入しており，音響陰影は目立たない．

茎性・広基性と多彩で，腫瘤内部のエコーレベルは低下することが多い．

3．尿管の代表的疾患と超音波像

1）尿管拡張（水尿管）：

尿管から膀胱への尿排出が困難となり，尿管が拡張した状態を水尿管と呼称する．起因疾患には，尿管下端結石や膀胱腫瘍などがある．

2）尿管結石：（図5・6）

生理的狭窄部に出現することが多く，拡張尿管内に音響陰影をともなう高（強）エコー像として描出される．

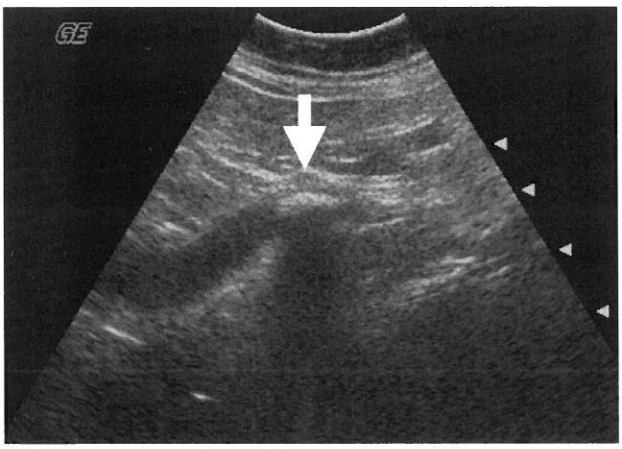

図5　尿管結石
総腸骨血管交差部に，音響陰影をともなう結石（↓印）を認める．また，上位尿管部分に著明な拡張所見を認める．

＜前立腺＞

1．前立腺のチェックポイント

1）大きさの評価

2）形状の評価

3）左右対称性

4）石灰化の有無

5）内部構造の変化（粗雑化・低エコー化）

2．前立腺の代表的疾患と超音波像

1）前立腺炎：

前立腺炎は細菌性・非細菌性に大別され，急性期には左右非対称性腫大・内部の低エコー化や粗雑化・皮膜エコーの断裂などが認められる．

2）前立腺肥大：

発育形態は両葉肥大・中葉肥大・三葉肥大の3種類で，いずれのタイプにおいても，皮膜は平滑で左右対称性は保たれている．

3）前立腺癌：（図7）

浸潤度により，StageA（潜在癌）～StageD（遠隔転移癌）に分類され超音波像も多彩である．本疾患の特徴所見は，左右非対称性肥大・表面の凹凸不整・前後径の延長・皮膜エコーの断裂・びまん性石灰化・内部エコーの粗雑化などである．

なお，StageB以下の早期癌は，悪性所見に乏しく炎

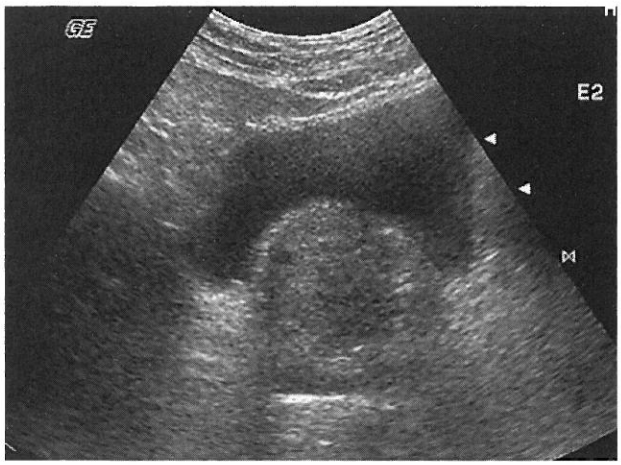

図7　前立腺癌
膀胱内に突出する腫瘍性病変を認める．
左右対称性は比較的保たれているが，内部エコーは不均一である．腫瘤内の一部には，点状の高エコーや円形の低エコー部分がみられる．

症例との鑑別が困難な場合が多い．

おわりに

本稿では，骨盤内臓器（膀胱・尿管・前立腺）を観察する場合のチェックポイントをまとめたが，診断能の向上には，より鮮明な画像描出が不可欠である．

そのためには，Tissue Harmonic Imaging（THI）法などの新技法や膀胱充満法を用いて，消化管の影響を最低限に抑えることが重要である．

また，セクタ走査により骨盤底を覗き込むように観察することも，診断能の向上には欠かせない手法である．

文　献

1）泌尿器科医のための臨床超音波マニュアル．臨床泌尿器科　46：1992
2）岩下淨明：腎・副腎疾患のチェックポイント．Medical Technology 26：1310～1313, 1998
3）山口秀樹：初心者のための超音波実力養成講座　腎・膀胱超音波検査の進め方と描出のコツ．Med Technol 30：441～446，2002