報告

押し出し式薬剤包装(PTP)誤飲によるS状結腸穿孔性腹膜炎の1例—マルチスライスCTの3D再構成画像の有用性—

松元恵輔[1)2)]　吉廣優子[1)]　中尾美也子[1)]　古川明日香[1)]　吉村未央[1)]
野中　隆[2)]　黨　和夫[2)]　柴田良仁[2)]　本庄誠司[2)]　岡　忠之[2)]
北村　慶[3)]　福井健一郎[3)]　内藤愼二[4)]

IRYO　Vol. 61　No. 8 (558－563) 2007

要旨　症例は94歳，男性．腹痛，嘔吐，下痢を主訴に来院，急性腸炎の疑いで保存的治療を行うも改善が認められなかった．腹部CTの3D再構成画像にてS状結腸に押し出し式薬剤包装：press through package (PTP) 様の人工構造物と思われる陰影とfree airを認めたため異物による穿孔性腹膜炎と診断し緊急手術となった．S状結腸穿孔部には膿瘍形成が認められたため，膿瘍を含め穿孔部を切除，人工肛門造設術を施行した．摘出した標本の膿瘍部からはPTP包装薬剤が採取された．一般に消化管異物は乳幼児や高齢者に多く，部位としては食道が90%と大半をしめる．誤飲した異物のうち，80-90%は自然排出されるが，10-20%が内視鏡的に摘出され，約1%が外科的処置を必要とする．高齢者は，本人の異物誤飲認識が低いことから病歴聴取での原因推測が困難な場合が多く，腹膜炎症状を訴える高齢患者をみた場合には常に異物誤飲による腸管穿孔の可能性を念頭におき，臨床症状と画像所見を入念に観察することが必要であると考えられ，CTの3D再構成画像はそれらの誤飲異物の検出に有用であると考えられた．

キーワード　押し出し式薬剤包装：press through package (PTP)，3D CT，誤飲，高齢者，S状結腸穿孔

はじめに

消化管異物は乳幼児と高齢者に多く認められ，乳幼児の場合は，硬貨，小玩具，ボタン電池などが多く，高齢者の場合は義歯，PTP包装薬剤，魚骨，肉片などの食物塊や爪楊枝（つまようじ）などが多い[1)]．そして，その多くは上部消化管であり，外科的処置を必要とする場合は比較的まれである[2)]．今回，外科的治療を行ったPTPを原因とするS状結腸穿孔症例で，その原因発見に3D再構成画像が有用であった症例を経験したので若干の文献的考察を加え報告する．

症　例

患者：94歳，男性
主訴：腹痛，嘔吐，下痢
既往歴：肝細胞癌，高血圧
現病歴：高血圧，肝硬変にて近医通院中であった．

国立病院機構嬉野医療センター　1）研修医　2）外科　3）放射線科　4）病理
別刷請求先：内藤愼二　嬉野医療センター　教育研修部　〒843-0393　佐賀県嬉野市嬉野町大字下宿丙2436
（平成18年12月25日受付，平成19年3月16日受理）

A Case of Perforative Peritonitis in the Sigmoid Colon Due to Mistakenly Ingested PTP: Utility of CT with 3D-Reconstruction Imaging

Keisuke Matsumoto[1)2)], Yuko Yoshihiro[1)], Miyako Nakao[1)], Asuka Furukawa[1)], Mio Yoshimura[1)], Takashi Nonaka[2)], Kazuo Tou[2)], Yoshihito Shibata[2)], Seiji Honjo[2)], Tadayuki Oka[2)], Kei Kitamura[3)], Kenichiro Fukui[3)] and Shinji Naito[4)]

Key Words: press through package (PTP), 3D-reconstruction image, mistakenly ingesting, senior citizens, sigmoid colon perforation

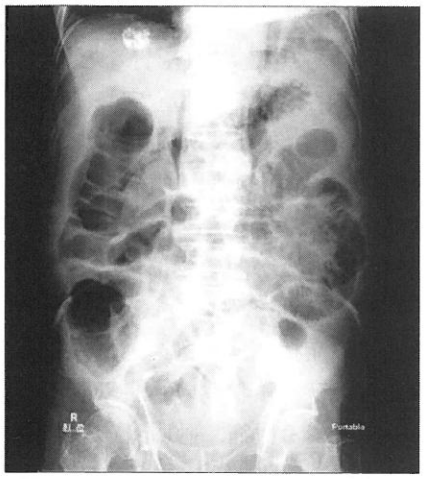

Fig. 1 A　Abdominal X-ray
Small bowel is fulled with a lot of gas and dilated markedly. In addition, lipiodol deposition after transcatheter arterial embolization (TAE) for hepatocellular carcinoma is observed in right hypochondral region.

早朝より腹痛，嘔吐，下痢が出現し近医を受診，便潜血（+）にてCF（colon fiberscope）を施行するも挿入困難なためS状結腸までの観察しかできず当院紹介となる．来院時，WBCとCRPの上昇が認められ，臨床症状と腹部単純X線写真より急性腸炎の診断にて入院となった．入院後，絶食，補液，抗生剤治療を開始したが，腹痛の増強と更なるCRPの上昇が認められたために，腹部単純X線と腹部CTを施行．X線画像にて腸管ガス拡張が認められ，右上腹部には肝細胞癌に対するtranscatheter arterial embolization（TAE）後のlipiodol沈着が観察された（Fig. 1 A）．腹部症状が強く保存的治療の対象外となる疾患（膿瘍，悪性疾患，異物，中等度以上の虫垂炎など）の可能性もあり腹部CTの3D再構成画像を作成，S状結腸部にPTP様の人工構造物とfree airを認め（Fig. 1 B），異物によるS状結腸穿孔性腹膜炎と診断，緊急手術を行った．

入院時検査所見

血圧184/73mmHg，脈拍100/分，体温37.2℃．
血　算；RBC $314\times10^4/mm^3$，Hb10.3g/dl，Hct 31.1%，WBC14,490/mm^3，platelet$9.1\times10^4/mm^3$．
生化学検査；AST24IU/l，ALT11IU/l，LDH198IU/l，CK16IU/l，BUN27.7mg/dl，Cr1.71mg/dl，TP7.1g/dl，Alb3.3g/dl，Na139mEq/l，K3.0mEq/l，Cl96mEq/l，CRP8.07mg/dl.

手術所見

開腹時，骨盤内のS状結腸外側に高度な癒着と便汁の流出をともなう腸管膜を膿瘍壁とする膿瘍形成を認めた．膿瘍に一致し，S状結腸に穿孔を確認，これら病変部を切除し人工肛門を造設，ハルトマン手術を施行した．摘出した膿瘍部からはPTPシートを採取した（Fig. 2）．

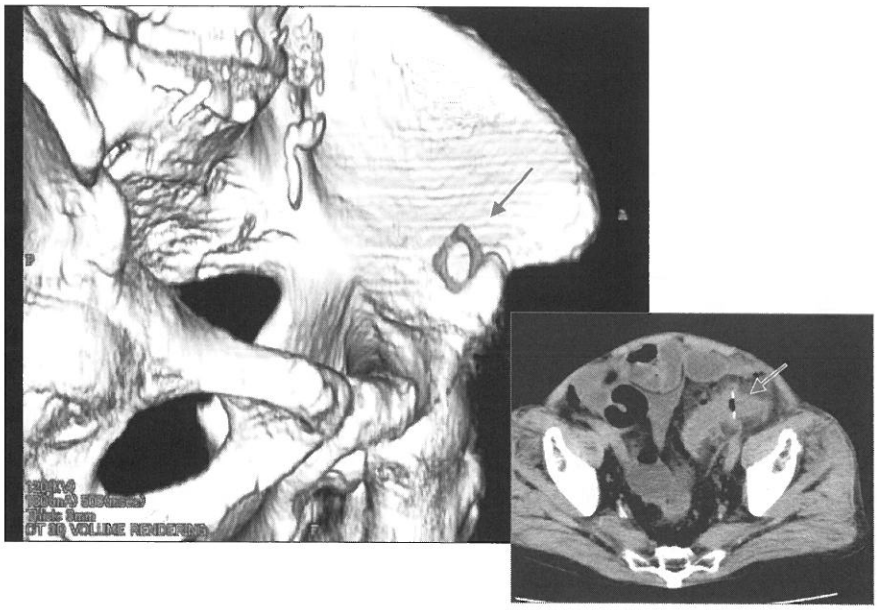

Fig. 1 B　Abdominal CT with 3 D-reconstruction image
High density material suggesting PTP is observed in sigmoid colon (arrow).



Fig. 2　PTP of same type as ingested

術後経過

術後10日目より食事を開始した．術後より全身に浮腫が出現し，腹水も認められたが，ラシックス，アルダクトン投与により改善した．また，貧血も認められたため濃厚赤血球を投与した．その後，リハビリにて歩行器使用によるトイレ歩行が可能となったため退院となった．

病理組織所見

約6 cm程切除されたS状結腸は浮腫性に肥厚しており，粘膜表層には黄緑色の膿瘍が付着していた．膿瘍は穿孔部に一致して形成されており漿膜側と連続していた（Fig. 3 A）．顕微鏡学的には，粘膜は穿孔部で欠損し，固有筋層は断裂しており，漿膜までシャープな裂孔を形成していた．粘膜および粘膜下層は浮腫と線維性組織の増生が混在して認められ，充血や出血もみられた．膿瘍は漿膜下層を主体に，脂肪組織の中に散在性に観察され，その中には腸管内容物も含まれていた（Fig. 3 B）．また，穿孔部周囲の粘膜に憩室などの所見は認められなかった．

考　　察

一般に消化管異物は乳幼児や高齢者に多く認められ，乳幼児の場合は，硬貨，小玩具，ボタン電池などで，高齢者の場合は義歯やPTP包装薬剤，魚骨，肉片などの食物塊，爪楊枝などが多い[1)3)]．誤飲した異物のうち，80-90%は自然排出されるが，10-20%が内視鏡的に摘出され，約1%が外科的処置を必要とするといわれている．異物の発見される部位としては，過去報告された本邦例355例においては，食道が318例（90%），胃29例（8%），十二指腸より肛門側は8例（2%）であり[2)]，食道や胃などの上部消化管がほとんどである．また，食道では，第1狭窄部（食道入口部）が最も多く[1)]，次に第2狭窄部（大動脈弓部）の順で，第3狭窄部（噴門部）はまれである．本症例は高齢者に多いとされるPTPを原因とする腸管穿孔例であったが，発生部位としてはまれなS状結腸で外科的処置を必要とするものであった．

消化管異物の症状には食道通過障害や嚥下痛があるが，頸部および上鎖骨窩の腫脹や発赤，頸部または胸部の触診による圧痛，呼吸音の異常などを認めた場合には穿孔や感染が疑われる．また，腹痛があれば穿孔や腸閉塞も疑われる[1)2)]．本症例は，軽度の腹痛，嘔吐，下痢を訴えるも異物感や通過障害などの症状がなく，また，誤嚥の自覚がなかったため問診による病歴からの推測も困難であったが，腹部単純X線写真および腹部CTにて異物の存在が判明した．

消化管異物疑い例の検査において単純X線写真は簡便で必須の検査であるが，放射線透過性異物の場合は，ガストロフィンによる造影が有効な場合もあるとされている．また，近年普及しているマルチスライスCTは，放射線陽性・陰性を問わず異物の性状を含めた質的診断の信頼性が高く，非常に有用な検査であり，本院でも，CTおよびそれを用いて再構成した3D画像はまれな検査ではなく，一定以上の強い腹部症状，あるいは加療にもかかわらず増悪傾向を示す腹部症状を有する症例では，膿瘍，悪性疾患，異物，中等度以上の虫垂炎など通常の保存的治療の対象外となる疾患の特定のために用いており，実際，本症例での再構成3D画像は穿孔の原因がPTPであることを推測するに十分なその形態を映し出していた．一方，異物の種類が判明しており，部位が上部消化管である場合には治療を兼ねた内視鏡検査が行われ，とくに食道異物の場合，内視鏡的摘出の適応となる場合が多い．胃内異物の場合は，時間の経過とともに自然に排出されることが多いため異物の大きさ，形状により摘出の適応が決まり，穿孔，腸閉塞などの合併症がなければ経過観察となる[2)]．治療の選択においては，異物の部位と種類，臨床症状の有無によって①治療が必要か，②必要だとすれば緊急か待機的か，③異物を摘出する場合にはどのような方法を選択すべきかを決定することが重要である．異物の種類によって治療法が変わってくるが，その際佐藤の分類（I-IV）が有用であり，Ⅰaの体毒性のない異物，硬貨・ボタンなど円型異

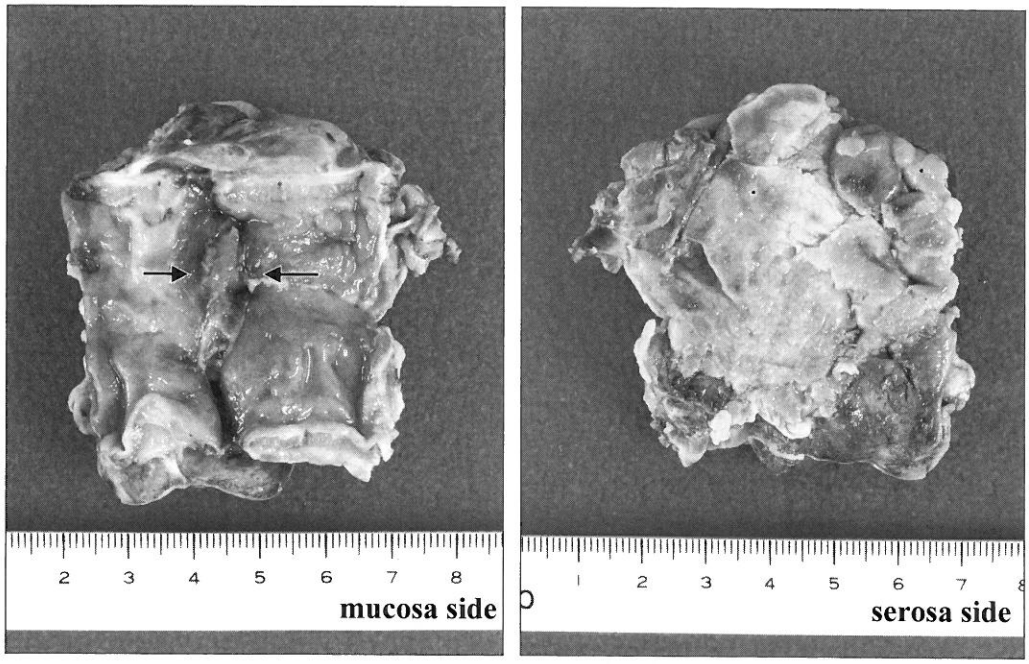

Fig. 3 A Macroscopic findings of abscess formation through mucosa to serosa in association with perforation in sigmoid colon

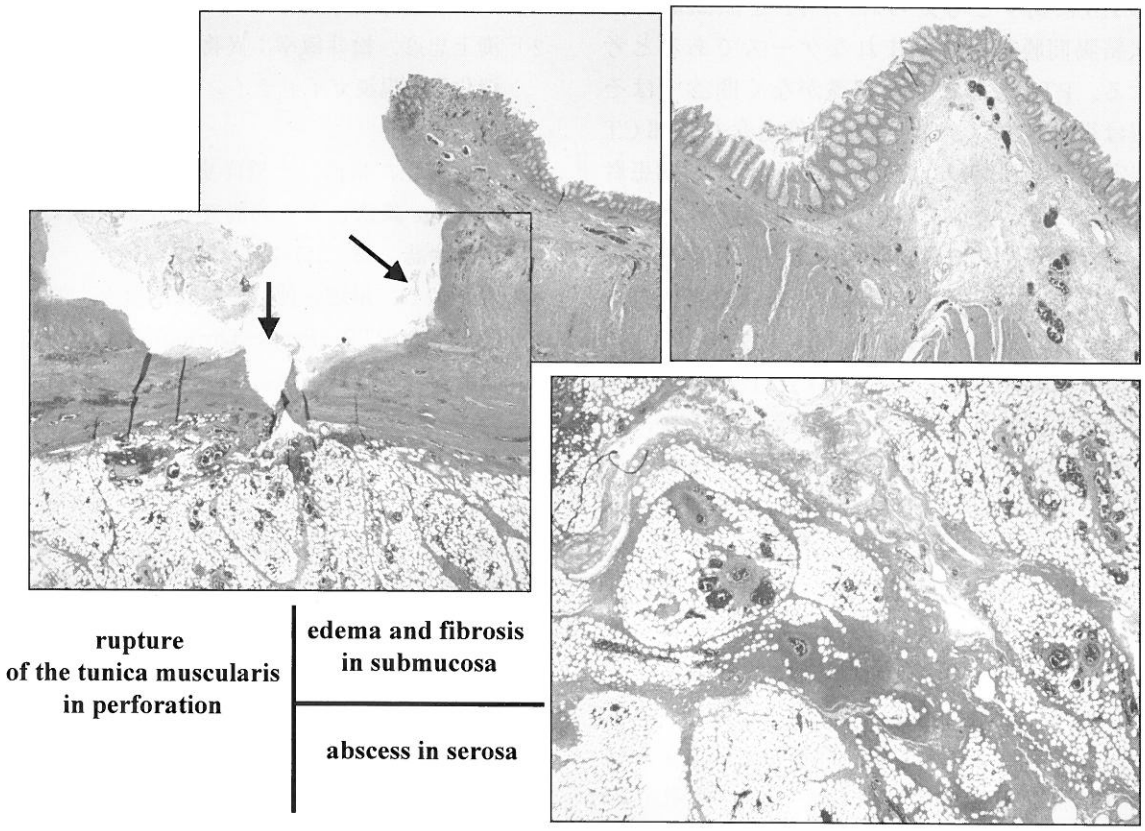

Fig. 3 B Microscopic findings of perforation in sigmoid colon

Epithelium is damaged and muscle layer is sharply ruptured (arrow). Edema, fibrosis and congestion are seen in submucosa around perforation. Furthermore, abscess and foreign body granuloma are observed in fatty tissue of subserosa.

物の場合，無症状なことが多く，10-14日で消化管を通過する場合が多いので経過観察する．Ⅰbの毒性を発揮する危険性のある異物，ボタン電池などの場合，消化管粘膜に腐蝕性変化させ穿孔をおこしやすく，とくにボタン電池の場合，誤飲から8時間後には水酸化カリウムなどのアルカリ内容液が漏出して粘膜障害が生じるために早急に摘出することが望ましく，腸内に侵入した場合は緩下剤投与下で経過観察し，腹痛，腹膜刺激症状が出現した場合は外科的に治療する．Ⅱaの針，釘，魚骨などの針状異物，Ⅱbの義歯，PTP包装，カミソリの刃などの不定形異物は食道を穿孔し，縦隔炎の危険性が高いため致命的となりうるので早急に摘出する．Ⅲの細くて長いものは摘出が容易な胃内のうちに摘出する．Ⅳaの食物塊の場合，気管を圧迫し，気道閉塞，誤嚥症状がある場合は緊急内視鏡にて摘出する．Ⅳbの胃石は症状，それに起因する潰瘍などの粘膜障害がなければ早急に摘出する必要はないが，増大すると下行しイレウスをおこす可能性があるので待機的に摘出する，と記されている[2]．本症例は，佐藤の分類ではⅡbに属すと考えられ，PTPを誤飲数日後にS状結腸間膜穿孔したまれなケースであると考えられる．PTPを誤飲した認識がなく問診ではその情報は得られず，3D再構成画像を含む腹部CTにて確定診断されたが，腹部症状を訴える高齢患者をみる場合には，薬剤を服用しているかどうかの確認は必要であり，常に異物誤飲による腸管穿孔の可能性を考慮し，臨床症状と画像所見を入念に観察することが必要であると考えられる．

今回のS状結腸穿孔に関してはPTPを原因とする物理的機序に起因した可能性が推測されるが，検索した過去の文献[3)-9)]において，異物による腸管穿孔に関する明確な発生機序は十分には記されておらず不明な点も多い．本症例の穿孔部は組織学的に固有筋層が比較的鋭利に断裂しており，腸管壁が便塊による圧迫などによりPTPの角で損傷した可能性が疑われ，加えてS状結腸の解剖学的形態がそれをおこしやすくしたとも考えられる[5]．また，本症例は，94歳と高齢で，肝硬変，肝癌による低栄養状態にあり，腸管壁が正常よりも脆弱（ぜいじゃく）で，穿孔しやすい状態にあったのかもしれない．一方で，憩室などの存在もPTPによる粘膜損傷を助長する因子になりうると考えられるが，本症例には穿孔部周囲粘膜に憩室の存在は確認されず，その可能性は低いと思われた．

PTPによる腸管穿孔を防止するには，誤飲予防が重要であると考えられるが，そのためには，介助者による服用，誤飲できない包装形態にする，誤飲しても安全な材質のものにするなど，服用方法や薬のパッケージング（unit dose dispensingやone dose packageなど）についての十分な考慮も重要であると考えられる[3)-9)]．

結　語

高齢者は，異物誤飲認識が低いことから病歴聴取での原因推測が困難な場合が多い．腹膜炎症状を訴える高齢患者をみる場合には常に異物誤飲による腸管穿孔の可能性を念頭に置き，臨床症状と画像所見を入念に観察することが必要であり，その際CT，MRI等の3D再構成画像は原因特定にきわめて有用な検査であると考えられた．

［文献］

1）坂本照夫：消化管異物．今日の治療指針　医学書院，東京，p.25，2006.

2）渕上忠彦，松井敏幸：異物摘出術ガイドライン　消化器内視鏡ガイドライン　医学書院，東京，p.182-189，2000

3）松村博臣，泉浩，土橋洋史ほか：Press-through-package誤飲による回腸穿孔性腹膜炎の1例　日消外会誌　35：317-321，2002

4）森下慎二，川畑正博，松本政雄ほか：消化管出血を呈したPTP（Press-Through-Package）誤飲によるS状結腸潰瘍の1例．Prog Dig Endosc　60：74-75，2002

5）浅野博昭，大村泰之，松前大ほか：PTP（Press Through Package）によるS状結腸穿孔の1例　臨外　57：710-711，2002

6）宮地琢磨，芦田千尋，百々元昭ほか：誤飲したPTP（Press Through Package）包装によるS状結腸穿孔の1例　兵庫医師会医誌　35：20-22，1993

7）恵木浩之，田部康次，原秀孝ほか：PTP誤飲のため穿孔性腹膜炎をきたした1例　消外　23：118-120，2000

8）神尾幸則，稲葉行男，渡部修一ほか：Press Through Package包装薬剤誤飲により直腸穿孔をきたした直腸癌の1例　日消外会誌　35：1634-1638，2002

9）山本寛斉，宇高徹総，徳毛誠樹ほか：Press

Through Packageによる消化管穿孔の2例 日消 外会誌 37：663-668, 2004

A Case of Perforative Peritonitis in the Sigmoid Colon Due to Mistakenly Ingested PTP : Utility of CT with 3 D-Reconstruction Imaging

Keisuke Matsumoto[1)2)], Yuko Yoshihiro[1)], Miyako Nakao[1)], Asuka Furukawa[1)], Mio Yoshimura[1)], Takashi Nonaka[2)], Kazuo Tou[2)], Yoshihito Shibata[2)], Seiji Honjo[2)], Tadayuki Oka[2)], Kei Kitamura[3)], Kenichiro Fukui[3)] and Shinji Naito[4)]

Abstract We report a case of perforative peritonitis caused by mistakenly ingested PTP (press through package). A 94-year-old man complaining of abdominal pain, vomiting and diarrhea was admitted. He was diagnosed as having enteritis and was treated conservatively. However, his symptoms did not improve. An abdominal CT (with 3 D-reconstruction imaging) showed resembling PTP in the sigmoid colon as well as free air. We performed an emergency operation after diagnosing of perforative peritonitis. Since abscess formation and fibrous adhesion were seen at the sigmoid colon, we resected the lesion and performed a colectomy and a colostomy. PTP was found in the abscess and was thought to be the cause of the perforation. In general, gastrointestinal foreign bodies such as coins, toys, dentures and PTP frequently are ingested in error by children and senior citizens. Approximately 90% of them lodge in the esophagus. Of the remaining, 80-90%of them discharge naturally, 10-20% of them are taken out endoscopically, and 1 %of them require surgical removal. Since foreign bodies are often ingested by mistake, it is difficult to ascertain this scenario only by cheking hearing the patient's medical history.

Therefore, perforation caused by ingesting a foreign body should be always suspected in an older patient who shows symptoms of peritonitis. Furthermore, it is very important to carefully examine clinical data such as symptoms, medical history and radiography. In addition, 3 D-reconstruction imaging of CT is thought to be very useful to detect mistakenly ingested foreign body.

今月の用語 隣に伝えたい 新たな言葉と概念

【PTP】 英 **Press Through Package** 和 **圧出包装・押し出し式包装** 略 **PTP**
同 **ブリスターシート（Blister Sheet）**

〈解 説〉 錠剤の包装のひとつで，錠剤を瓶詰めにしたバラ包装とは別に，一般的に10錠ずつを一単位として包装したもの．他に7の倍数を基準としたウィークリーシートもある．

薬剤の変質・劣化防止のために，防湿効果・遮光効果のある材質（アルミニウムなどの金属フィルムに合成樹脂をラミネートした物を両面からシールしたもの）が用いられている．

近年，高齢者や不注意によるPTPシートの誤飲が問題になっている．食道穿孔，食道潰瘍の防止対策として，取り出し方法の図をシートに印刷したり，縦のスリット（ミシン目）を止め，横方向だけにしたり，シートを切った場合に角が鋭利にならない工夫などがされている．しかし，わざわざ一剤ずつ切って保管される方があります．危険ですので，理由を説明して皆で注意すべきです．

〈参 考〉 日本薬剤師会，日本病院薬剤師会，福岡県薬剤師会，日本製薬団体連合会，調剤指針（薬事日報社）

（榛葉哲男）