非触知乳がん診断の進め方

清水 薫　今井瑠美　關本宏二　福原里恵
花井耕造　田仲 隆*　永井優一*　和田徳昭**

IRYO Vol. 63 No. 6 (392－398) 2009

キーワード：乳がん，非浸潤性乳がん，非浸潤性乳管がん(DCIS)，非触知，微細石灰化，マンモグラフィ，石灰化強調(PEM)処理，ステレオガイド下マンモトーム生検

はじめに

乳がん検診にマンモグラフィが導入されて以来，非触知乳がんの発見が増加した．乳腺の画像診断における微細石灰化像は，非浸潤性乳がんを早期に発見する重要な手がかりとなる．本稿では，乳がんの診断に必要な疫学，解剖，病理を概観し，微細石灰化像をともなう非触知乳がんの画像診断を詳述する．

国立がんセンター東病院における乳がん診療

国立がんセンター東病院（以下，当院）はがん専門病院として，既に乳がんと診断されている，もしくは乳がんを疑われる紹介患者が多い．また，乳がん検診に対する精密検査施設でもあり，マンモグラフィ検診において要精査となった自覚症状のない患者も対象となる．

当院における年度別手術件数と乳房術式変遷（図1）および年度別病期の内訳（図2）を示す（国立がんセンターがん対策情報センターがん情報サービス参照（http://ganjoho.ne.jp/public/cancer/data/breast.html））．これによりここ数年は0期の非浸潤性乳がんと，腫瘍径が2cmまでのI期乳がんで約半数を占める．早期の乳がん数の増加や術前薬物治療の臨床応用にともない，乳房温存率の割合も増加し，現在では全手術症例の70-80%である．

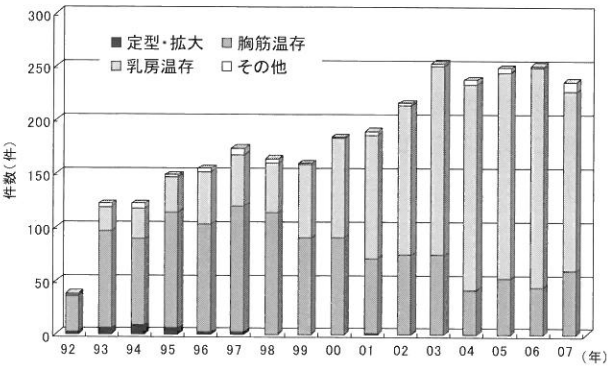

図1　年度別手術件数と乳房術式変遷

表1は当院の病期別健存率（治癒手術例に対する，

国立がんセンター東病院　放射線部　*国立がんセンター中央病院　放射線診断部　**国立がんセンター東病院　乳腺外科
別刷請求先：清水　薫　国立がんセンター東病院　放射線部　〒277-8577　千葉県柏市柏の葉6－5－1
（平成21年1月14日受付）

How to Diagnose Non-palpable Breast Cancer

Kaoru Shimizu, Rumi Imai, Kouji Sekimoto, Satoe Fukuhara, Kouzou Hanai, Takashi Tanaka*, Yuuichi Nagai*, Noriaki Wada*, National Cancer Center Hospital East, *National Cancer Center Hospital, **National Cancer Center Hospital East

Key Words: breast cancer, non-invasive ductal carcinoma, DCIS, non-palpable, micro calcification, mammography, PEM, stereotactic vacuum-assisted breast biopsy