報告

バンコマイシン，セフタジジムおよび免疫グロブリン製剤の併用治療が有効であった肺炎の3症例

藤原清宏

IRYO Vol. 63 No. 12 (837－841) 2009

要旨 入院後2－3日間の広範囲抗生物質の投与によっても改善しない肺炎に対し，静注用ヒト免疫グロブリン製剤5gを3日間投与し，抗生物質との併用効果を認めた3症例を経験した．その内訳は52歳・女性で関節リウマチのためメトトレキサート（MTX），ステロイドを投与中の症例，87歳・男性で肺がん術後の症例，98歳・男性で誤嚥性肺炎を繰り返す症例であった．免疫グロブリン製剤を投与することにより，CRP，体温，胸部CT所見の改善が確認された．

キーワード　免疫グロブリン，肺炎，関節リウマチ，超高齢者

はじめに

基礎疾患を有し，免疫抑制剤を長期に必要としている症例や，また健在と思われる超高齢者であっても，軽度の免疫能は低下していて，それらの市中肺炎の診断・治療には留意すべき問題点がある．また，実地臨床においては，喀痰検査で起炎菌の検出までの期間は経験的治療が必要であり，肺炎を引き起こした起炎菌が結局不明の症例も多い．今回，われわれは入院後2－3日間の広範囲抗生物質の投与によっても改善しない肺炎に対し，静注用ヒト免疫グロブリン製剤を投与し，抗生物質との併用効果を認めた症例を経験した．免疫グロブリンの役割としては，液性免疫の改善，毒素やウイルスの中和，オプソニン作用による好中球の貪食作用亢進が挙げられる[1]．

症例提示

症例A　52歳，女性．

既往歴：22歳から関節リウマチのため治療を行っていた．他医で受けていた治療はプレドニゾロン5mg/日分2，ロルノキシカム4mg/日分2，タクロリムス0.5mg分1，メトトレキサート（MTX）2mg/日週3回であり，痛みやこわばりは軽減していた．

現病歴：平成20年8月23日頃から頭痛があり，8月24日には発熱，動悸，呼吸困難を自覚し，8月26日には体温が39.6℃に達したため近医受診し，当院（国立病院機構静岡富士病院）を紹介された．胸部CT像上，右中肺野に浸潤影が認められ，肺炎として入院となった（図1(1)）．

入院時現症：体重82kg，身長158cm，血圧116/70

国立病院機構静岡富士病院　呼吸器外科
別刷請求先：藤原清宏　国立病院機構静岡富士病院　呼吸器外科　〒418-0103　静岡県富士宮市上井出814
（平成21年3月3日受付，平成21年10月9日受理）
Three Cases of Acute Appendicitis with Intestinal Malrotation Diagnosed by Multi-detector CT
Kiyohiro Fujiwara, NHO Shizuoka Fuji Hospital
Key Words: immunoglobulin, pneumonia, rheumatoid arthritis, the oldest old

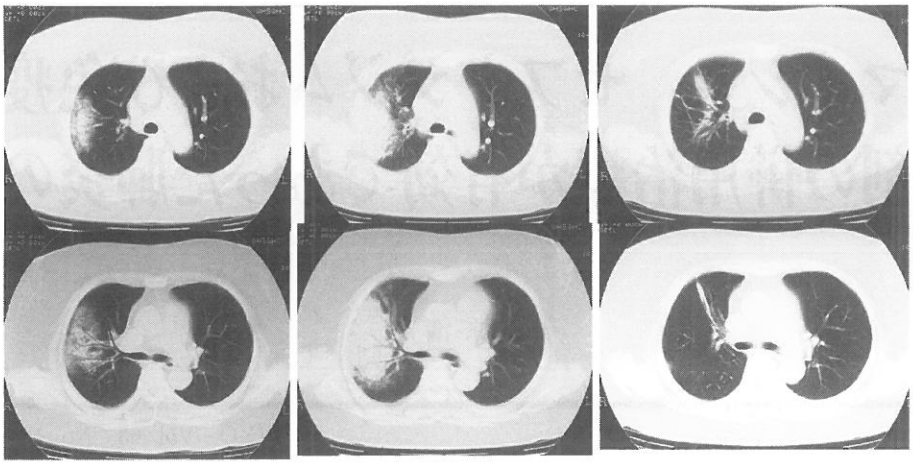

(1) 入院時　(2) 入院後２日目　(3) 治療開始後40日目

図１　症例Ａの胸部CT像の推移

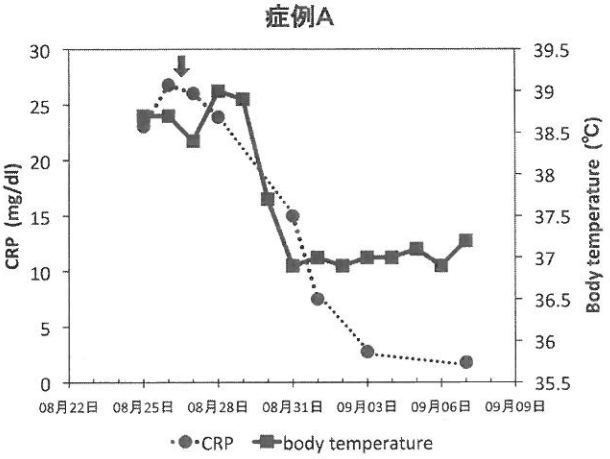

図２　症例Ａの体温とCRPの推移

⬇：免疫グロブリン製剤の投与と抗菌薬の変更

mmHg，脈拍110回/分，体温38.7℃．心音純，呼吸音静．

入院時検査：末梢血白血球数12250/μl，好中球89.1%であり，CRP23.07mg/dlと上昇していた．

入院後経過：細菌性肺炎と考えられ，ビアペネム（BIPM），パズフロキサシンメシル酸塩（PZFX）を点滴したが，治療にもかかわらず入院後２日経過して，胸部CT像で空気気管支像をともなう硬化像を呈する病巣の拡大がみられ（図１(2)），CRPが上昇したため（図２）抗菌薬を塩酸バンコマイシン（VCM），セフタジジム（CAZ）に変更し，乾燥ポリエチレングリコール処理人免疫グロブリンを５g/日３日間投与した．変更後解熱し，治療開始後40日目の胸部CT像において，病巣は消退していた（図１(3)）．入院時の喀痰検査では起炎菌は不明で，ニューモシスチスPCRは陰性で，β-D-グルカンも5.0pg/ml以下であった．図２にCRPと体温の推移を示す．

症例Ｂ　87歳，男性．

既往歴：平成15年６月に肺がんのため左上葉切除術を受け，以後再発は認められていない．平成17年から，胸部Ｘ線像上，右肺に軽度の浸潤影を呈する肺炎を１年に１－２回ほど発症し，抗菌薬で速やかに改善していた．

入院時現症：体重39kg，身長146cm，血圧140/66 mmHg，脈拍88回/分，体温37.9℃．心音純，呼吸音静．

入院時検査所見：末梢血白血球数は5780/μlであったが，好中球90.4%であり，CRP11.31mg/dlと上昇していた．

現病歴：平成20年10月22日頃から全身倦怠感，発熱があったが，自宅安静で様子をみていた．10月29日の肺がん術後定期受診のため当院に来院した．胸部CT像上，左残存肺に空気気管支像をともなう硬化影あり，肺炎として入院となった（図３(1)）．

入院後経過：細菌性肺炎と考えられ，BIPM，PZFXを点滴したが，治療にもかかわらず入院後２日経過して，胸部CT像で病巣の拡大が背側を中心に進展し（図３(2)），CRPが上昇したため（図４），抗菌薬をVCM，CAZに変更し，乾燥ポリエチレングリコール処理人免疫グロブリンを５g/日３日間投与した．変更後解熱し，治療開始後108日目の胸部CT像において，病巣は消退していた（図３(3)）．入院時の喀痰検査では起炎菌は不明であったが，炎症反応が改善後の咽頭培養でメチシリン耐性黄色ブドウ球菌（MRSA）が検出された．図４にCRPと

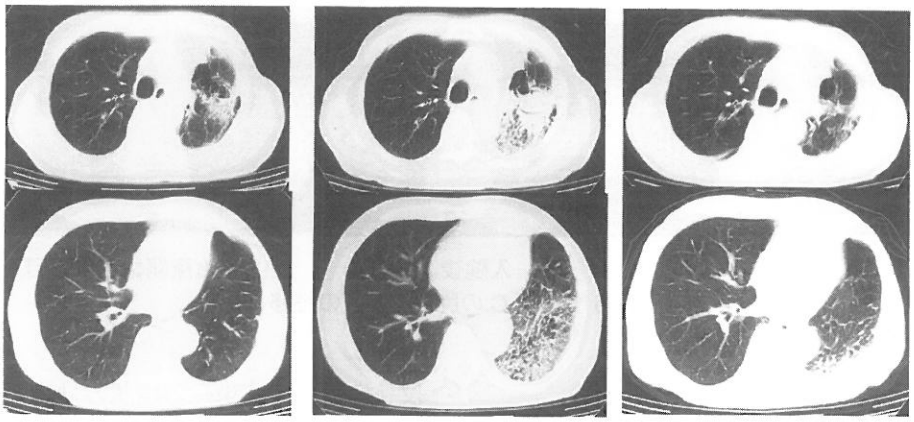

(1)　入院時　　(2)　入院後２日目　　(3)　治療開始後108日目

図３　症例Ｂの胸部CT像の推移

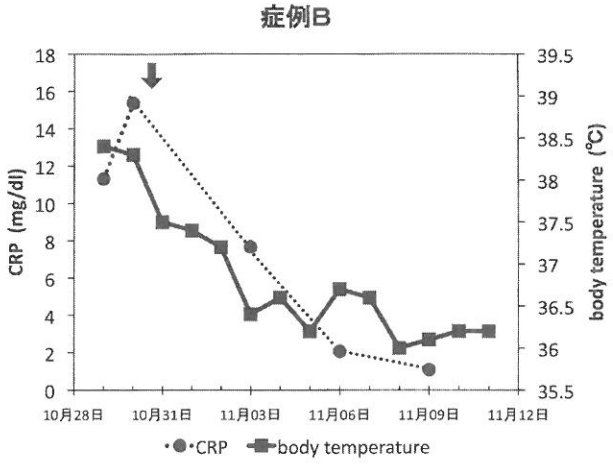

図４　症例Ｂの体温とCRPの推移

⬇：免疫グロブリン製剤の投与と抗菌薬の変更

体温の推移を示す．

症例Ｃ　98歳，男性．

既往歴：特記すべきものなし．

現病歴：肺炎のため，他医で平成18年２月，11月に２回の入院治療，平成20年８月に１回の入院治療を受けていた．平成20年12月10日頃から膿性痰，血痰がみられたため，12月16日に近医受診し当院を紹介された．胸部CT像上，右中肺野に硬化影がみられ，また左舌区と左底区に硬化影がみられ(図５(1))，肺炎として入院となった．食事でのむせ込みは自覚していて，誤嚥が肺炎の原因と考えられた．

入院時現症：体重40kg，身長150cm，血圧114/66 mmHg，脈拍74回/分，体温36.0℃．心音純，呼吸音は湿性ラ音を聴取した．

入院時検査所見：末梢血白血球数は6570/μlであったが，好中球80.5%であり，CRP4.75mg/dlと上昇していた．

入院後経過：細菌性肺炎と考えられ，BIPM，PZFXを点滴したが，治療にもかかわらず入院後２日経過しても，胸部CT像で左底区の気管支，血管の収束と濃度上昇が進行し（図５(2)），入院後３日目の白血球数とCRPの上昇（図６）が認められた．抗菌薬をVCM，CAZに変更し，乾燥ポリエチレングリコール処理人免疫グロブリンを５g/日３日間投与した．治療開始後22日目の胸部CT像において，病巣は消退していた（図５(3)）．入院時の喀痰検査で，抗菌薬を変更した後にMRSAが検出され，起炎菌と考えられた．肺炎の原因は誤嚥が考えられ，食物の工夫として，とろみを付加したミキサー食に変更して肺炎の再燃を予防した．図６にCRPと体温の推移を示す．

なお，症例Ａ，Ｂ，Ｃともに，入院後酸素吸入を必要としたが，肺炎改善後中止でき，入院時の血清学的検査で非定型肺炎は否定的であった．また，乾燥ポリエチレングリコール処理人免疫グロブリンによる副作用は認められなかった．

考　　察

実地臨床において一般的には起炎菌の検出には数日を要する．したがって，肺炎患者の初診時には起炎菌が不明のまま治療を開始することがほとんどであり，経験的治療の対応が必要である．また，検査をしても起炎菌が判明しないことも多い．小橋ら[2]の報告によると，市中肺炎1017例のうち起炎菌が不明群は559例，58.9%であったとしている．今回の

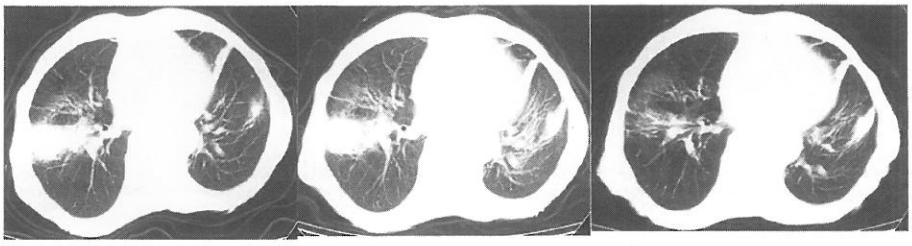

(1) 入院時　　(2) 入院後２日目　　(3) 治療開始後22日目

図５　症例Ｃの胸部 CT 像の推移

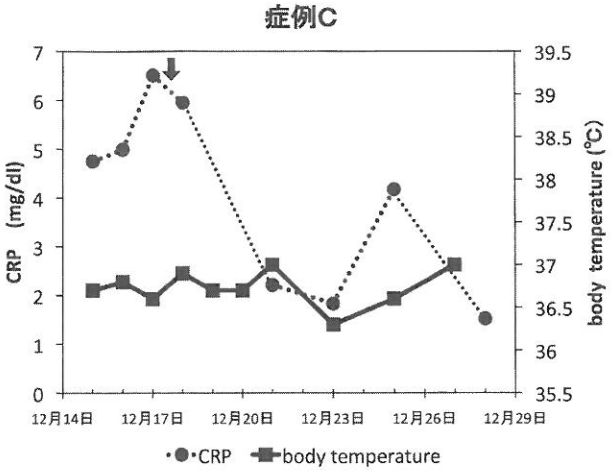

図６　症例Ｃの体温と CRP の推移

⬇：免疫グロブリン製剤の投与と抗菌薬の変更

対象は当院で経験した肺炎症例のうち，免疫抑制剤で治療中の症例や超高齢者で最近でも肺炎を繰り返し，抗菌薬の投与を行っていた症例など複雑な背景因子を有し，かつ，全例とも入院後酸素吸入を必要とした．以上より三木らが述べている起因菌不明の市中肺炎における特殊病態下と考えられ[3]，エンピリック治療として，まず広域スペクトラムのカルバペネム系とニューキノロン系注射薬の併用を行うこととし，それぞれビアペネムとパズフロキサシンを選択し，投与した．２－３日で治療効果を判定し，画像の悪化がみられたため，治療方針を変更した．すなわち，原因菌は特定できなかったが，MRSA やペニシリン耐性肺炎球菌などに対して効果を有する VCM[4]を選択し，またβ-ラクタマーゼ陰性アンピシリン耐性インフルエンザ菌などに効果を有するセフェム系の CAZ[5]を選択し，さらに補助療法[3]として，耐性菌にも抗菌薬に対する相乗効果[6]がある免疫グロブリン製剤の併用も行った．

重症感染症に対する静注用ヒト免疫グロブリン（IVIG）の抗生物質との併用効果を正岡ら[7]は，検証している．すなわち，広範囲抗生物質を３日間の投与において感染症の症状の効果が認められない無効例に，抗生物質を変更し，IVIG を併用したところ，IVIG を併用しない対照群に比べ，有意に有効であったとしている．脳神経外科領域における術後の髄膜炎，肺炎，皮下膿瘍などの難治性感染症20例に対する IVIG 併用療法の有用性を工藤ら[8]は報告しているが，その内８例は起炎菌不明であり，すべて効果を認めている．また，20例とも IVIG による副作用はなかったとしている．われわれは，重症肺炎で第一選択した抗菌薬の併用療法が不成功な症例に，抗菌薬の変更とともに，重症例に有用とされる[1)3)]免疫グロブリン製剤の併用も行った．効果判定は治療変更後の２－３日目までに成人市中肺炎ガイドラインに準じた解熱，CRP の改善，胸部Ｘ線陰影の改善などを目安とした．自験例の症例Ａと症例Ｂも起炎菌は不明の肺炎であったが，効果が認められた．しかし，免疫グロブリン製剤の併用無効例としては，泉山ら[9]が急激な経過で死亡したＡ群β溶血レンサ球菌による肺炎の１例を報告していて，ショックと多臓器不全をともなっていた．また，真下ら[10]の報告では，60歳以上の肺炎患者48症例において，抗菌薬を３日以上投与し，肺炎の改善がみられないものに，抗菌薬は変更せず，免疫グロブリン製剤を投与し，３日以上観察し，併用が有効であったのは55.6%であったとしているが，一般的治療の重要性も指摘している．

関節リウマチの治療において MTX をはじめとする抗リウマチ薬が第一選択薬として使用されるようになっているが，これらの免疫抑制剤による肺炎などの合併症が，自験例の症例Ａのように臨床の場で問題になっている．皆川ら[11]はニューモシスチス肺炎と MTX 肺炎を併発した関節リウマチを報告している．この症例は，プレドニゾロン５mg/日，MTX４mg/週を投与されていた．

85歳以上の超高齢者層においては，自験例の症例Ｂと症例Ｃのように肺炎は死因の上位を占め，厚

生労働省の平成16年の人口動態統計によると90歳以上では，心疾患に続いて第2位であるとされている（http://www.mhlw.go.jp/）．超高齢者肺炎は重症化する傾向が強いことから，早期発見，早期治療に努めることが重要である[12]．また，嚥下能は高齢者では低下していることが多く，肺炎の危険因子として挙げられる[12]．

まとめ

入院後2－3日間の広範囲抗生物質の投与によっても改善しない肺炎に対し，静注用ヒト免疫グロブリン製剤5g/日3日間を投与し，変更した抗生物質との併用効果を認めた3症例を経験した．自験例から，ハイリスク患者にはまず広範囲抗生物質2剤を併用し，無効な際には，MRSA治療用抗生物質と他の菌種をカバーする抗生物質に切り替え，さらに免疫グロブリン製剤を併用する方法が有効であると考えられた．

［文献］

1）日本呼吸器学会呼吸器感染症に関するガイドライン作成委員会．成人市中肺炎診療ガイドライン．日本呼吸器学会，東京，2007．

2）小橋吉博，大場秀夫，米山浩英ほか．重複感染による市中肺炎に関する検討-単独感染群と起炎菌不明群との比較検討を含めて-．感染症誌 2001；75：283-89．

3）三木　誠，渡辺　彰．起因菌不明の市中肺炎．In：工藤翔二，中田紘一郎，貫和敏博編．呼吸器疾患最新の治療 2007-2009．東京：南江堂；2007：p220-5．

4）吉田　勇，杉森義一，東山伊佐夫ほか．各種抗菌薬に対する臨床分離株の感受性サーベイランス-2000年分離グラム陽性菌および嫌気性菌に対する抗菌力-．日化療会誌 2003；51：179-208．

5）吉田　勇，杉森義一，東山伊佐夫ほか．各種抗菌薬に対する臨床分離株の感受性サーベイランス-2000年分離グラム陰性菌に対する抗菌力-．日化療会誌 2003；51：209-32．

6）小林寅喆，戸田陽代，長谷川美幸ほか．ヒトスルホ化免疫グロブリン製剤の臨床分離ペニシリン耐性肺炎球菌に対する各種抗菌薬との併用効果．日化療会誌 1999；47：375-381．

7）正岡　徹，長谷川廣文，高久文麿ほか．重症感染症に対する抗菌薬との併用療法における静注用ヒト免疫グロブリンの効果．日化療会誌 2000；48：199-217．

8）工藤千秋，池上　容，杉浦和朗．脳神経外科領域の難治性感染症におけるpH4処理酸性ヒト免疫グロブリン併用療法．脳外誌 1995；4：533-7．

9）泉山典子，三木　祐，穴倉　裕ほか．急激な経過で死亡したA群β溶血レンサ球菌による肺炎の1例．日呼会誌 2008；46：488-92．

10）真下径明，山岡澄夫，芳賀敏彦ほか．老人性肺炎における免疫グロブリン療法．感染症誌 1981；56：134-140

11）皆川俊介，高柳　昇，原　健一郎ほか．ニューモシスチス肺炎とMTX肺炎を併発した関節リウマチの1例．日呼吸会誌 2008；46：237-42．

12）中村茂樹，柳原克紀，三原　智ほか．当院における超高齢者肺炎34例の臨床的検討．日呼吸会誌 2008；46：687-92．