報告

長期に観察し得た断端陽性気管腺様嚢胞癌の1例

武久政嗣　三好孝典*　宇山　攻**　先山正二**　近藤和也**

IRYO Vol. 64 No. 9 (603－607) 2010

要旨 症例は54歳，男性．呼吸困難および血痰にて徳島大学病院を受診した．胸部CTならびに気管支鏡にて気管中部に一部内腔に突出する腫瘤を認め，気管腺様嚢胞癌と診断され，手術を施行した．8.5気管軟骨輪を切除した段階で両側断端陽性であったが，これ以上の切除は気管再建が困難になることから腫瘍遺残のまま手術を終えた．術後化学放射線療法を施行したところ，術後13年の長期予後を得た．

気管腺様嚢胞癌は緩徐に進展し長期予後の期待できる疾患である．気管腺様嚢胞癌の治療と経過に関して検討した．

キーワード　気管腺様嚢胞癌，化学放射線療法，両側断端陽性

はじめに

気管腺様嚢胞癌は比較的悪性度の低い腫瘍であるが，広範囲に粘膜下進展をすることが知られている．われわれは8.5軟骨輪の気管管状切除術を行ったが，なお両側断端に腫瘍が遺残するも，術後化学療法と放射線療法を追加し長期生存が得られた症例を経験したので，若干の文献的考察を加えて報告する．

症　例

患　者：54歳，男性．

主　訴：軽度の呼吸困難，血痰．

既往歴：30歳時急性肝炎，高血圧にて内服治療中．

喫煙歴：20本/日×25年（45歳時より禁煙）．

家族歴：父に高血圧，母に子宮癌．

現病歴：4－5年前より喀痰がやや多いと感じていた．2年前より労作時呼吸困難感が出現し次第に増悪，3カ月前より血痰を認めるようになり来院した．

現　症：身長168cm，体重58kg．最近4カ月で約5kgの体重減少を認める．その他特記すべき事項なし．

検査所見：空腹時血糖139mg/dl，その他の一般検査所見に特記すべき事項なし．

腫瘍マーカー：CEA2.0ng/ml，SCC2.08ng/ml，CA19-9 8.6U/ml，SSEA-1 20.1U/ml．

血液ガス：room airにてpH7.483，PCO_2 45.6 mmHg，PO_2 77.4mmHg，SaO_2 96.1%．

国立病院機構徳島病院　外科，＊徳島市民病院　外科，＊＊徳島大学　胸部・内分泌・腫瘍外科
別刷請求先：武久政嗣　国立病院機構徳島病院　外科　〒776-8585　徳島県吉野川市鴨島町敷地1354
（平成21年9月28日受付，平成22年7月9日受理）

A Case of Adenoid Cystic Carcinoma Observed for an Extended Term Despite Positive Bilateral Surgical Margins

Masatsugu Takehisa, Takanori Miyoshi*, Koh Uyama**, Shoji Sakiyama** and Kazuya Kondo**, NHO Tokushima Hospital, ＊Tokushima Municipal Hospital, ＊＊University of Tokushima

Key Words: adenoid cystic carcinoma, chemoradiotherapy, positive bilateral surgical margins

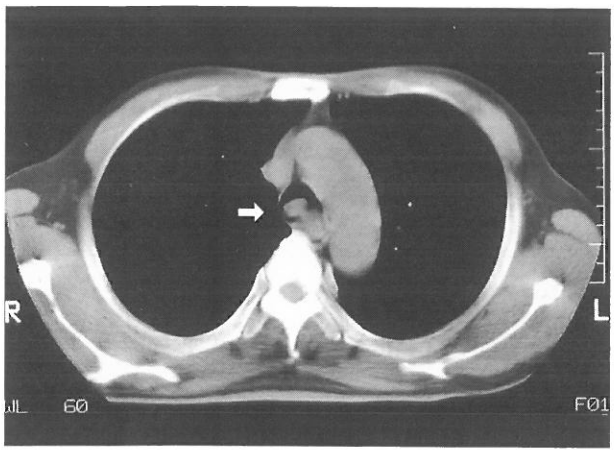

図1　胸部CT
矢印の部分に気管内腔に突出する腫瘍を認める．

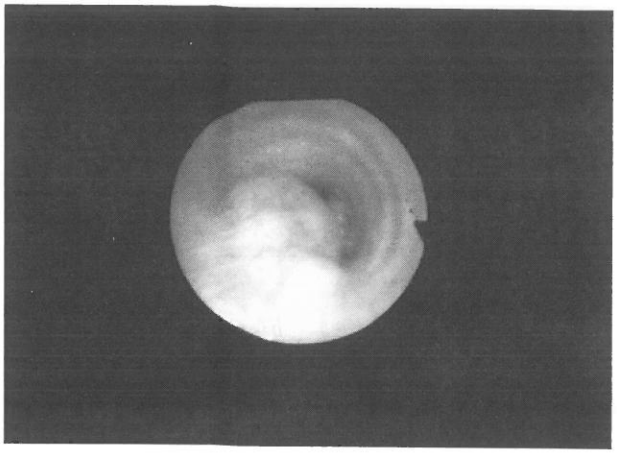

図2　気管支鏡所見
膜様部から気管内腔に突出する隆起性の病変を認める．腫瘍占拠部は第9-14軟骨輪に及んだ．

呼吸機能：VC2.78 l%，VC77.22%，$FEV_{1.0}$0.69l，$FEV_{1.0}$% 24.64%．

胸部X-P：気管中央部に一部透過性の低下を認める．

胸部CT：気管内腔に突出する腫瘍を認める（図1）．

気管支鏡所見：およそ第9-14軟骨輪のレベルで膜様部から気管内腔に突出する隆起性の病変を認める（図2）．この部位より生検したところ，adenoid cystic carcinomaと診断された．肉眼的には腫瘍の口側はほぼ正常で腫瘍の粘膜下浸潤の可能性は低いと考えられたが，腫瘍の肺側は観察しづらかった上にやや不整な感があり粘膜下浸潤が疑われた．

食道造影：大動脈弓とほぼ重なる部位で，前方からの軽い圧排所見を認める．

手術所見：全身検索の結果，転移を疑わせる所見を認めなかったため手術を施行した．気管支鏡で腫瘍の肺側気管には粘膜下浸潤が疑われたので，気管分岐部切除の可能性も考慮して右第5肋間後側方切開にてアプローチした．術前の予想どおり気管後面に腫瘍を認めたが，周囲への浸潤を認めず食道からの剥離も容易であった．所属リンパ節にも腫大を認めなかった．気管の授動，右肺靱帯の切離，右心嚢の一部切開にて右気管支の授動，左主気管支の鈍的剥離による授動を行った．腫瘍の上下で気管を切断したが，術中迅速診断にて両側断端陽性と診断された．追加切除を施行したが依然として両側断端とも陽性であったものの，8.5気管軟骨輪の切除で再建が不可能になる恐れがあったため，それ以上の切除を断念した．3-0 Maxonによる結節縫合にて端々吻合し，肋間筋弁にて吻合部を被覆した．吻合時の張力はきわめて強かった．

術中迅速診断所見：追加切除後の気管口側断端にも散在性にadenoid cystic carcinomaの病巣を認めた（図3）．肺側断端も同様であった．

病理所見：気管後壁をほぼ完全に置換し内腔に突出する典型的なadenoid cystic carcinomaの像を示した（図4）．気管断端に腫瘍組織を認めた．リンパ節への転移は認めなかった．

術後経過：術中所見より吻合部に過度の緊張がかかっていると判断されたため，術後早期は吻合部の安静を図る必要があると考えられた．また，気管支鏡による頻回の喀痰吸引が必要であったが，覚醒下での気管支鏡にともなう咳そうによる気管内圧の上昇等の吻合部への影響を回避する必要があると思われた．以上の理由により鎮静下に人工呼吸管理を行った．術後気管吻合部前壁に4mm程度の壊死性変化をともなう窩を認め，縫合不全と判断した．吻合部に対する肋間筋弁による被覆を行っていたため，縫合不全による縦隔気腫や膿瘍形成，膿胸等は認めなかった．吻合部の緊張を軽減する目的で22日間の頚部前屈位を保持させた．これらにより同病変は次第に改善したが，肺炎を併発したため挿管による呼吸管理が長期におよび，第38病日に抜管し得た．全身状態の改善を待ち，第111病日よりCDDP20mg×5日の化学療法を2クール施行，同時にリニアックによる放射線療法（線質6MV，前後対向2門，線源病巣間距離100cm，照射野4×6cm，2.0Gy×25日，total 50Gy）を併用した．第166病日に退院し以後当科外来にて経過観察していたが，再発の徴候なく経過していた．術後12年半経過した頃より

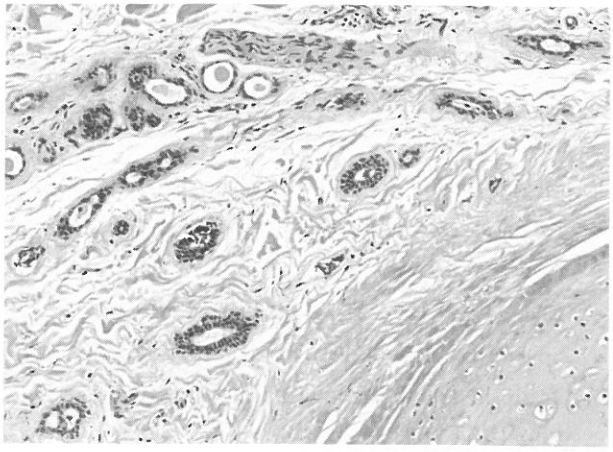

図3　術中迅速診断所見
気管口側断端の気管軟骨周囲に adenoid cystic carcinoma の病巣を散在性に認める（H.E.，×100）.

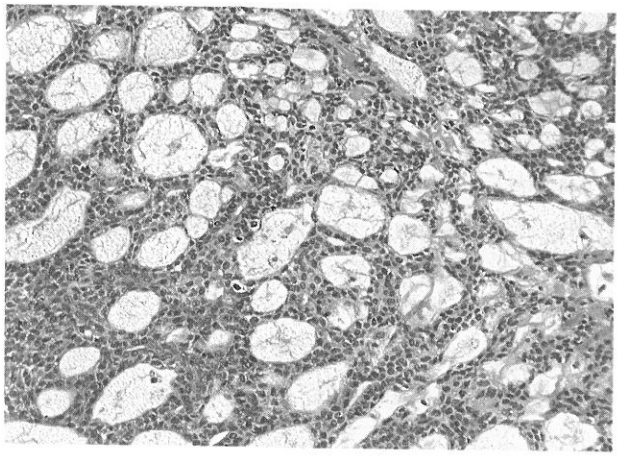

図4　病理所見
Cribriform pattern を呈する typical な adenoid cystic carcinoma の像を示す（H.E.，×200）.

嚥下障害，嗄声，誤嚥が出現し，胸部CTにて#3pリンパ節への転移再発が疑われた．超音波気管支鏡（EBUS）による経気管支的吸引細胞診（TBAC）施行したが，確定診断には至らなかった．遠隔転移を認めなかったため放射線治療を考慮したが，前回照射範囲とほぼ一致していたため断念した．食道狭窄に対しステントを留置したが，このステントによる仮性動脈瘤破裂のため術後約13年で死亡した．

考　　察

気管腺様嚢胞癌は，気管原発悪性腫瘍の約30–35%を占める疾患である[1)–3)]．悪性度は比較的低いとされ，Maziak らの検討でも5年生存率79%，10年生存率51%と良好な成績を示している[4)]．Spiro らの検討では，stage Ⅰの場合10年生存率は94%とされている[5)]．井上らは1991年に我が国での気管腺様嚢胞癌の長期予後をアンケート調査により検討し報告している[6)]．ここでは癌遺残の有無と放射線療法施行の有無で分類しているが，この報告では本症例と同様に癌遺残ありとされ術後放射線治療を受けた症例は7例あり，うち4例が9–12年の間再発なく生存している．リンパ節転移に関しては，きわめてまれとの報告もあるが[7)]，概ね15–35%程度に認められるとするのが一般的である[5)8)]．遠隔転移も40%程度あり[8)]，とくに晩期の肺転移が予後を不良にするとされる[3)]．

気管腺様嚢胞癌に対する補助療法としては，化学療法が無効であるという報告があるが[3)5)9)]，一方で放射線療法の有効性が数多く報告されている[2)9)–13)]．気管腺様嚢胞癌では肉眼的腫瘍縁より1cm離れた部位にも腫瘍細胞が存在する可能性が高いことが指摘され[6)]，術中の迅速病理診断と術後の局所放射線療法が重要視されるようになってからは，多くの施設から術後放射線療法による良好な予後が報告されている[2)6)10)–13)]．このことより気管腺様嚢胞癌に対する放射線療法の有用性は確定的であるが，Grillo らの報告[10)]によると放射線単独療法では予後が不良であるとされ，根治的切除が困難な場合でも，気道再建に無理を生じない程度の外科的切除を積極的に考慮し，放射線療法を併用することが大切であると思われる．

手術操作においては，近藤らの報告[14)]にあるようにアプローチは胸骨正中切開がよいとの報告がある．しかし本症例では気管分岐部切除の可能性があると考えたために後側方切開にてアプローチした．その結果頚部気管の授動が不十分となり8.5気管軟骨輪の切除で吻合部張力が強く，それ以上の切除が困難になったと考えている．また右側は肺静脈の近傍の心膜切開と肺靱帯の切離を行い右主気管支の授動を試みたが，左主気管支が固定されているためにそれほど効果的ではなかった．本症例では術後の内視鏡所見から張力過剰による縫合不全が発生したと考え，長期間にわたり頚部前屈位保持を余儀なくされた．村岡らはSuprahyoid　release法を併用し吻合部の張力を低下させる試みを報告しているが[9)]，頚部前屈位保持の期間は本症例と大差ないものの吻合部に異常がみられなかった点から検討に値すると思われる．今回の肋間筋による被覆は吻合部創傷治癒にどれほどの効果があったかは明らかではないが，縫合

不全が生じた時気道内容物および空気の縦隔への漏出を防止するのには有効であった．断端両側とも腫瘍が陽性であったことが縫合不全につながったとの考え方もあるが，術後経過から考えて上述のごとく張力過剰による縫合不全と考えた．気管腺様嚢胞癌は切除不能であっても放射線療法やレーザー焼灼術等の集学的治療で長期予後を得た報告もあり[12]，またRegnardらの検討でも完全切除か否かで生存率に有意差はないとされていることもあり[3]，断端に腫瘍が遺残する可能性があっても術後の放射線治療を考慮し積極的に手術すべきであると思われる．

気管腺様嚢胞癌は長期生存が得られるものの経過は長く，晩期に局所再発やリンパ節再発，遠隔転移がみられる[3)5)8)15)]．このため長期の経過観察が必要とされ，本症例でも定期的に観察していたものの術後13年で局所のリンパ節再発をきたしている．先に述べたように術後の放射線治療が重要視されこれが術後早期に施行されている場合が多く，再発時に追加照射することは困難である．しかし，本症例では局所再発ではなくリンパ節転移再発であることから，再発部位が前回照射野から外れているとも考えられる．初回照射野を厳密に規定することができれば，追加照射できる可能性があったと思われる．

結　　語

気管腺様嚢胞癌で両側断端に腫瘍が遺残したものの長期生存が得られた症例を経験した．放射線治療が有効であり，治癒切除不能例でも積極的な治療で良好な予後が期待できると思われた．

［文献］

1）Houston HE, Payne WS, Harrison EG Jr et al. Primary cancers of the trachea. Arch Surg 1969；99：132-40.

2）Makarewicz R, Mross M. Radiation therapy alone in the treatment of tumours of the trachea. Lung Cancer 1998；20：169-74.

3）Regnard JF, Fourquier P, Levasseur P. Results and prognostic factors in resections of primary tracheal tumors：a multicenter retrospective study. J Thorac Cardiovasc Surg 1996；111：808-14

4）Maziak DE, Todd TR, Keshavjee SH et al. Adenoid cystic carcinoma of the airway：thirty-two-year experience. J Thorac Cardiovasc Surg 1996；112：1522-31；discussion 1531-2.

5）Spiro RH, Huvos AG. Stage means more than grade in adenoid cystic carcinoma. Am J Surg 1992；164：623-8.

6）井上宏司．気管腺様嚢胞癌の長期予後．胸部外科 1991；44：1121-5.

7）安藤陽夫，清水信義，岡部和倫ほか．気管，気管支に発生した腺様嚢胞癌7手術症例の検討．胸部外科 1993；46：134-9.

8）横見瀬裕保，羽場礼次．稀な組織型の肺腫瘍．外科治療 2007；96：671-6.

9）村岡勇貴，大政貢，岡本俊宏ほか．Suprahyoid Release法を併用し気管管状切除術と同再建術を施行した気管腺様嚢胞癌の1例．日呼外会誌 2006；20：928-32.

10）Grillo HC；Mathisen DJ. Primary tracheal tumors：treatment and results. Ann Thorac Surg 1990；49：69-77.

11）石原恒夫，菊池功次，加藤良一ほか．気管気管支外科の現況と将来．外科治療 1989；60：222-7.

12）木代泉，吉田武，町田優ほか．保存的治療により長期生存が得られた手術不能腺様嚢胞癌の1例．気管支学 2005；27：307-12.

13）Michael W, Chao M, Jennifer G et al. Results of treating primary tumors of the trachea with radio. Int J Radiation Oncology Biol Phys 1998；41：779-85.

14）近藤大造，今泉宗久，小鹿猛郎ほか．気管原発腺様嚢胞癌の1根治的切除例．日胸外会誌1990；38：138-42.

15）Moran CA, Suster S, Koss MN. Primary adenoid cystic carcinoma of the lung. Cancer 1994；73：1390-7.

A Case of Adenoid Cystic Carcinoma Observed for an Extended Term Despite Positive Bilateral Surgical Margins

Masatsugu Takehisa, Takanori Miyoshi, Koh Uyama, Shoji Sakiyama and Kazuya Kondo

Abstract A54-year-old male patient presented with dyspnea and bloody sputum. Chest CT and bronchoscopy revealed a tumor partially protruding into the middle trachea, which was subsequently diagnosed as tracheal adenoid cystic carcinoma. The patient still had positive bilateral surgical margins after the surgical removal of the 8th and 5th tracheal cartilagionous rings; however, the operation was completed without removing the residual tumor due to expected difficulty of tracheal reconstruction. The postoperative chemoradiation resulted in a 13-year long-term survival of the patient.
Patients with tracheal adenoid cystic carcinoma are expected to survive for an extended time since the tumor advancement is gradual. We evaluated the treatment given to the patient with tracheal adenoid cystic carcinoma and its clinical course.