報告

胃切除後に急速に進行する多発性結節影を呈した肺*Mycobacterium avium-intracellulare* complex症の1例

藤原清宏†

IRYO Vol. 65 No. 5 (270－273) 2011

要旨 症例は71歳，男性．慢性閉塞性肺疾患（COPD）に対し気管支拡張薬で治療を行っていた．胃癌に対し胃切除術を受けた約6カ月後に血痰が認められ，胸部CT像上，結節影・腫瘤影が認められた．喀痰検査で*Mycobacterium avium*が2回検出され，肺*Mycobacterium avium-intracellulare* complex症（肺MAC症）と診断して，クラリスロマイシン（CAM），リファンピシン（RFP），エタンブトール（EB）の内服投与を行った．投与3日目にすりガラス影を周囲に呈する多発性結節影が認められ，進行してきたのでレボフロキサシン（LVFX）の内服とストレプトマイシン（SM）の筋肉注射を併用追加したところ，多発性の結節影・腫瘤影は改善した．

キーワード　胃切除，肺*Mycobacterium avium-intracellulare* complex症，多剤併用療法

はじめに

近年，症例数の増加により，非結核性抗酸菌症への関心が高まっている．今回，慢性閉塞性肺疾患（COPD）があり，胃癌手術約6カ月後において，多発性の結節影・腫瘤影を呈し，急速な進行がみられた肺*Mycobacterium avium-intracellulare* complex症（肺MAC症）を経験したので報告する．

症例

78歳，男性．

主訴：血痰．

家族歴：兄が胃癌で死亡．

喫煙歴：20歳から65歳まで30本/日．

既往歴：61歳の時，心筋梗塞でステント留置術．64歳の時，直腸癌のため切除術．2004年9月，労作時の呼吸困難のため，国立病院機構静岡富士病院に受診した．

肺機能検査で肺活量3.14l(119.1%)，1秒量1.78l/秒（49.2%）であり，COPDと診断し，気管支拡張薬で治療を開始し，症状は軽減した．排痰症状が持続的な時はクラリスロマイシン（CAM）を投与した．2008年7月，胃癌のため幽門側胃切除術，ルーワイ再建が施行され，病理診断はpT1N0M0，I期であった．

現病歴：COPDのため，定期的に外来通院していたが，2009年1月の受診日に軽度の血痰を訴えた

国立病院機構静岡富士病院　呼吸器科　†医師
別刷請求先：藤原清宏　国立病院機構静岡富士病院　呼吸器科　〒418-0103　静岡県富士宮市上井出814
（平成22年11月25日受付，平成23年3月11日受理）
Pulmonary *Mycobacterium avium-intracellulare* Complex Disease that Presented Multiple Nodular Shadows Rapidly after Gastrectomy：Report of A Case
Kiyohiro Fujiwara，NHO Shizuoka-Fuji Hospital
Key Words：gastrectomy，*Mycobacterium avium-intracellulare* complex lung disease，combination chemotherapy

a　　b　　c

図1　2009年1月のHRCT像(a)と2009年5月のHRCT像(b)
a：左上葉に空洞をともなう結節影を認めた.
b：右S^6に空洞をともなう腫瘤影が出現した.
c：左上葉の結節影は縮小した.

ため，高分解能胸部CT（HRCT）を撮影したところ，左上葉に空洞をともなう26×15mm大の結節影が認められた（図1a）．2008年8月における定期的受診時の胸部CTで同部位に異常所見がなかったため，第一に肺感染症が考えられた.

現症：体重47kg，身長162cm，体温36.5℃，血圧97/58mmHg，脈拍75回/分整，$SpO_2$98%．呼吸音清，心音純．腹部平坦軟．表在リンパ節触知せず．腹部正中に手術瘢痕を認めた.

検査所見：白血球数3570/μl，赤血球数300×10^4/μlで貧血を認めた．CRPは0.92mg/dlで，軽度上昇していた．喀痰検査はポリメラーゼ連鎖反応法（PCR法）で結核菌，MACともに陰性であり，一般細菌は*Klebsiella oxytoca*が検出され，細胞診は陰性であった.

抗酸菌3連痰については塗抹陰性・培養陰性であった.

経過：細菌性肺炎を考え，レボフロキサシン（LVFX）の投与を行い，左肺尖部の結節影は縮小した．血痰は消失し，ほかに呼吸器症状はなかったが，2009年5月のHRCT上，空洞をともなう右S^6に34×18mm大の腫瘤影が出現したため（図1b），トスフロキサシンの投与を行った．HRCTでは左上葉の結節影は縮小していた（図1c）．3日連続抗酸菌喀痰検査を行い1回培養で陽性が確認され，同年6月にDNA-DNA hybridization（DDH法）で*M. avium*が同定され，6月の喀痰検査でも*M. avium*が同定され肺MAC症であることが診断された[1]．薬剤感受性試験は表のごとくであった．2009年7月からCAM400mg/日，リファンピシン（RFP）300mg/日，エタンブトール（EB）500mg/日の治療を開始した．内服開始後3日後に呼吸困難があり，胸部CTを撮影したところ，2009年1月に確認された結節影の尾側にすりガラス状陰影を周囲にともなう多発性の結節影が出現していた（図2a）．$SpO_2$98%で，白血球数3850/μl，CRP1.11mg/dlであった．入院の上，薬剤性肺障害の可能性を考慮し，初めにCAM，RFP，EBを中止した．しかし，入院4日目で，HRCT像上，結節影は増大していた（図2b）．薬剤によるリンパ球刺激試験ではRFP，EBは陰性であることを確認し，化学療法を再開した．さらに，肺MAC症の急速な進行による画像所見の悪化と考えられ，併用療法を追加することとした．すなわち，LVFX200mg/日の内服の追加とストレプトマイシン（SM）0.75g/日の筋肉注射を週3回で2カ月間行った．HRCT所見については，左上葉の多発性結節影は周囲のすりガラス状陰影は消褪を入院15日目に確認した（図2c）．縮小傾向に転じてからは，多発性結節影・腫瘤影は漸次，すべて消褪していった．図2d，2e，2fに急速悪化後9カ月目の胸部CT像を示す.

考　　察

近年，100種類を超える結核菌以外の菌種が報告され，これらの抗酸菌による感染症が世界的に増加しており，米国の主要な検査センターでの分離頻度は，1990年代には結核菌を上回っている[2]．非結核性抗酸菌症の中でもMAC症が70%と最も多い[2].

肺MAC症の画像所見について，田中[2]は結核類

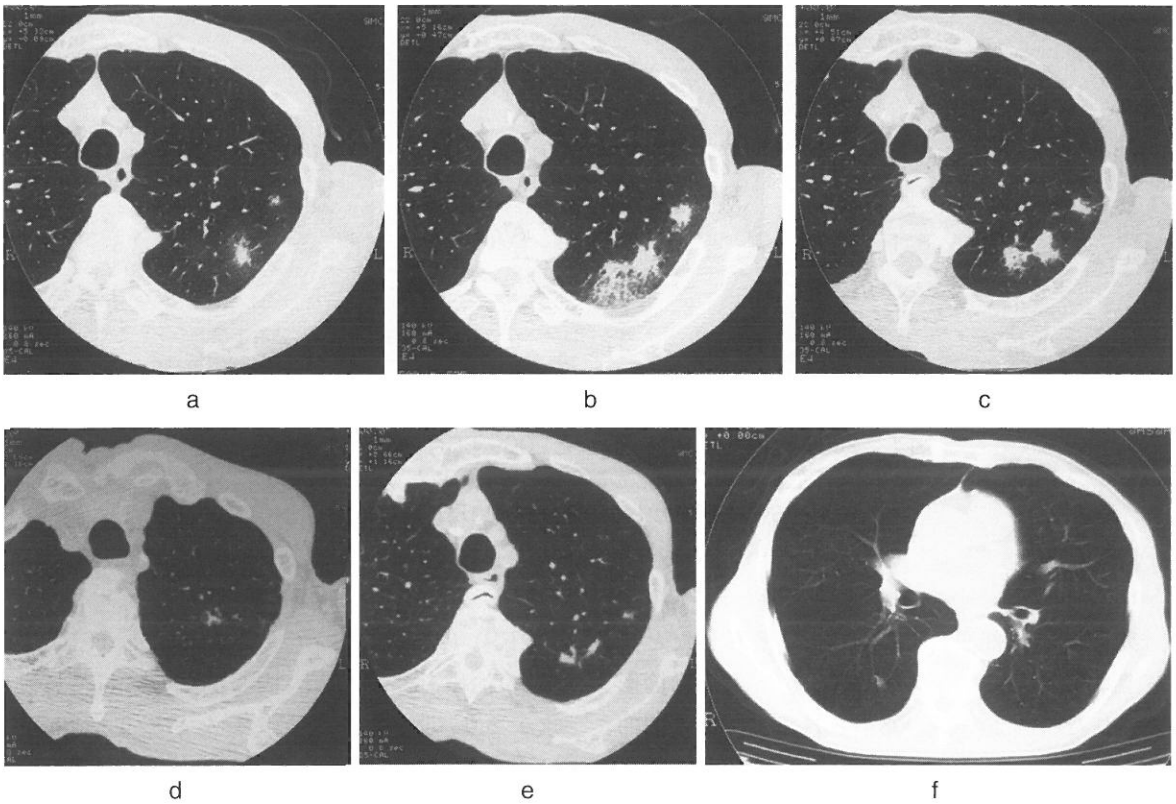

図２　急速悪化後の HRCT 像の推移（上）と急速悪化９カ月後の胸部 CT 像（下）

ａ：急速悪化入院時
ｂ：急速悪化4日目
ｃ：急速悪化15日目
　左上葉の多発性結節影は増大後，縮小に転じた．
ｄ：左上葉の結節影は縮小していた．
ｅ：ｄより尾側にある左上葉の多発性結節影は縮小した．
ｆ：右 S^6の腫瘤影は縮小した．

表１　薬剤感受性試験

薬剤名	濃度（μg/ml）	結果
SM	10	R
PAS	0.5	R
INH	1.0	R
RFP	40	R
TH	20	R
KM	20	R
EVM	20	R
EB	2.5	R
CS	30	S
LVFX	1.0	R
PZA	1000	R

似型と気管支型に分類していて，前者は上葉に好発し，比較的大きな結節影と内部の空洞形成を特徴とし，後者は胸膜直下の小結節の集簇と灌流気管支の肥厚・拡張を特徴とし，中葉・舌区に好発するとしている．Primack ら[3]の報告では，肺 MAC 症の各症例において最も優位な CT 所見を挙げ，気管支拡張56%，１cm 未満の小結節影12%，１−３cm の結節影９%，コンソリデーション９%，空洞９%，３cm を超える腫瘤影３%としている．肺 MAC 症で，他の所見がなく，孤立性結節影や腫瘤影のみを呈する症例は画像診断で肺癌を疑われ，手術により診断される報告例が散見される[4]．自験例は最初，左上葉に結節影が出現し，細菌性肺炎を考え，ニューキノロン系抗薬を選択し，結節影は縮小したが，右 S^6 に腫瘤影が出現し，引き続き行っていた喀痰検査により，肺 MAC 症の細菌学的診断がなされた．CAM，RFP，EB の治療開始後，急速に進行し，すりガラス状陰影をともなう多発性の結節影を呈するようになった．いわゆる結核の初期悪化ともたとえられるまれな病態と考えられた．治療については

多剤併用化学療法をCAM，RFP，EBで行ったが，急速な悪化を認めたため，SMの筋肉注射とLVFXの追加内服を行い奏功した．2008年の肺非結核性抗酸菌症化学療法に関する見解[5]ではRFP，EB，CAMの3薬剤による多剤併用が基本であり，必要に応じさらにSMまたはカナマイシン（KM）の併用を行うとしている．網谷[6]はLVFXを肺MAC症に対する多剤併用療法の中に組み入れていて，CAM，EB，RFP，KMまたはLVFXの4剤併用を基本にしている．

一般に結核腫などの炎症性疾患は経時的変化は緩徐であると考えられ，肺MAC症における一連の進展は一般的に緩徐であると考えられている[7]．山崎ら[7]は急速に増大する右S^1の孤立性の腫瘤影を呈した肺MAC症の1例を報告していて，約1カ月間で急速な増大があるため，肺癌を疑い右上葉区域切除をしている．山崎ら[7]の報告例は入院時のCRPは0.38mg/dlで，発熱もなく，自験例でも炎症反応も軽微であり，肺MAC症としては注意を要する病態と考えられる．また，山崎ら[7]の症例の主訴は胸部異常陰影の精査であったが，自験例は気管支拡張薬を必要とするCOPDがあり，さらに胃癌のため胃切除後約6カ月後の肺MAC症の発症であり，背景因子の差違があった．鈴木[8]は結核感染・発病の危険因子の一つに胃切除を挙げている．筆者ら[9]は肺癌術後に類似した急速に増大する多発性結節影を呈した肺MAC症の1例を経験したが，この症例は発症前よりperformance statusが3であり，宿主抵抗性の低下が要因と考えている．

おわりに

COPDがあり，胃癌術後約6カ月後に多発性の結節影・腫瘤影を呈する急速に進行する肺MAC症の1例を経験した．多剤併用化学療法は奏功した．

［文献］

1）日本結核病学会非定型抗酸菌症対策委員会．肺非結核性抗酸菌症診断に関する見解-2008年．結核 2008；83：525-52.

2）田中栄作．非結核性抗酸菌症の基礎，非結核性抗酸菌症の診断，非結核性抗酸菌症の臨床像．In：冨岡洋海編．結核 第4版．東京：医学書院；2006：p329-51.

3）Primack SL，Logan PM，Hartman TE et al. Pulmonary tuberculosis and *Mycobacterium avium-intracellulare*：a comparison of CT findings. Radiology 1995；194：413-7.

4）鈴木克洋，橋本 徹，田中栄作ほか．左下肺野に孤立性結節影で発見され肺癌が疑われた肺*Mycobacteriumavium* Complex症の1手術例．結核 1995；70：25-9.

5）日本結核病学会非定型抗酸菌症対策委員会．肺非結核性抗酸菌症化学療法に関する見解-2008 暫定．結核 2008；83：731-4.

6）網谷良一．III．非結核性抗酸菌症．日内会誌 2005；94：2294-300.

7）山崎泰宏，松本博之，小笠寿之ほか．急速に増大する腫瘤影を呈し*Mycobacterium avium*肺感染症の1例．日呼吸会誌 2001；39：151-5.

8）鈴木克洋．結核の感染と発病．In：冨岡洋海編．結核第4版．東京：医学書院；2006：p18-25.

9）藤原清宏．急速に増大する多発性結節影を呈した肺*Mycobacterium avium-intracellulare* complex症．胸部外科 2009；62：900-3.