報 告

カルボシステインによる固定薬疹の４例

山本紗規子† 吉田哲也 齊藤優子 佐々木 優 矢野優美子 佐藤友隆*

IRYO Vol. 69 No. 12（534－537）2015

要 旨 固定薬疹は原因薬剤の投与により繰り返し同一部位に皮疹を生ずる薬疹の特殊型であり，皮疹は治癒後色素沈着を残し，誘発を繰り返すごとに拡大し多発型へと移行する．通常の固定薬疹では，原因薬剤内服30分–数時間以内に局所の灼熱感，刺激感や掻痒が生じ，色素斑部に一致した発赤が誘発される．それに対し，カルボシステインによる固定薬疹の場合は内服してから発赤が誘発されるまでに数日を要する症例が多い．国立病院機構東京医療センター皮膚科（当科）で経験したカルボシステインによる固定薬疹の４例に対して内服試験を施行したところ，皮疹誘発までに要した時間は30時間–約３日であり既報告と同様，数日を要した．

通常の固定薬疹と違い皮疹誘発までに時間を要する要因として，カルボシステインは昼間と夜間では代謝経路が異なり，固定薬疹に関与しているのは夜間代謝物であるチオジグリコール酸であり，チオジグリコール酸の血中濃度が薬疹発症閾値に達するのに長時間かかるため皮疹誘発まで時間を要すると推察されている．

繰り返し同一部位に皮疹を生ずる褐色斑を認めた場合は固定薬疹を疑うことが重要であり，カルボシステインによる固定薬疹の場合は，皮疹誘発までに数日を要するため，数日前の内服までさかのぼって薬歴を聴取する必要がある．カルボシステインは去痰剤として小児を含め広く処方されている薬剤であり，固定薬疹を生じうることと，それには時間を要することが明らかになり，医療チームとして広く知っておく必要があると考えられた．

キーワード 固定薬疹，カルボシステイン，内服試験

はじめに

固定薬疹は原因薬剤の投与により繰り返し同一部位に皮疹を生ずる薬疹の特殊型である．通常の固定薬疹では原因薬剤内服30分–数時間以内に局所の灼熱感，刺激感や掻痒が生じ，色素斑部に一致した発赤が誘発される．それに対してカルボシステインによる固定薬疹の場合は，内服してから発赤が誘発さ

国立病院機構東京医療センター 皮膚科 ＊北里大学北里研究所病院 †医師
著者連絡先：山本紗規子 日野市立病院 皮膚科 〒191–0062 東京都日野市多摩平４－３－１
e–mail：sakiko@z6.keio.jp
（平成27年２月５日受付，平成27年９月11日受理）
Four Cases of Fixed Drug Eruption due to Carbocisteine
Sakiko Yamamoto, Tetsuya Yoshida, Yuko Saito, Yu Sasaki, Yumiko Yano and Tomotaka Sato*, NHO Tokyo Medical Center, ＊Kitasato University Kitasato Institute Hospital
（Received Feb. 5, 2015, Accepted Sep. 11, 2015）
Key Words: fixed drug eruption, carbocisteine, oral challenge test

れるまでに数日を要する症例が多い．

国立病院機構東京医療センター皮膚科（当科）で経験したカルボシステインによる固定薬疹の４例に対して内服試験を施行し，皮疹誘発までに要した時間について検討したのでこれを報告する．

症　　例

１．症例１

患者：37歳，女性

初診：2013年12月

主訴：右前腕の褐色斑

現病歴：初診の３−４年前に右前腕に虫刺され様の紅色丘疹を生じ，その後褐色斑を残して発赤は消退した．毎年冬になると褐色斑やその周囲に掻痒感をともなう紅色丘疹を生じるようになり，褐色斑の色調が徐々に濃くなってきたため当科初診．冬に風邪を引きカルボシステイン（ムコダイン®），クラリスロマイシン(クラリス®)，エバスチン(エバステル®)，セフカペンピボキシル（フロモックス®），トラネキサム酸（トランサミン®），Ｌグルタミン（マーズレン®）を内服していた．

初診時現症：右前腕に径約２cm 大，類円形の褐色斑を認めた（図１a）．

病理所見（図２a, b, c）：

（HE 染色）真皮上層の血管周囲性のリンパ球浸潤と真皮浅層のメラノファージを認めた．

（CD８，CD４染色）真皮上層を中心とした血管周囲性に CD４，８陽性細胞の浸潤を認めた．

経過：カルボシステイン以外の薬剤を１錠ずつ内服したところ皮疹は誘発されなかった．カルボシステイン500mg を内服開始１日目の朝から２日目の昼まで計５回内服．２日目の14時ごろから発赤を認めた．３日目に当科受診．褐色斑に掻痒感をともなう発赤，水疱が出現し（図１b），口周囲の掻痒感や眼瞼腫脹も認めた．

２．症例２

患者：78歳，男性

初診：2011年３月

主訴：顔や四肢の褐色斑

現病歴：初診３カ月前にカルボシステイン（ムコダイン®），セラペプターゼ（ダーゼン®），チペピジンヒベンズ酸塩（アスベリン®），テプレノン（セルベックス®），配合剤（PL®）を内服開始後３日目に眼周囲や両上肢，左大腿に皮疹が出現した．その約２週間後カルボシステイン，デキストロメトルファン臭化水素酸塩水和物（メジコン®），クラリスロマイシン（クラリス®）を内服し，同部位の色素沈着を繰り返したため当科初診．

初診時現症：下眼瞼，左上肢，左大腿に褐色斑を認めた（図３a）．

経過：カルボシステイン500mg を内服開始１日目の14時，夜，２日目の朝の計３回内服．３日目の朝から褐色斑の発赤を認めた．同日当科受診．下眼瞼を中心に発赤，腫脹を認めた（図３b）．

３．症例３

患者：45歳，女性

初診：2010年５月

主訴：下口唇，右手，左上腕の皮疹

現病歴：初診の３年程前から下口唇，右手，左上腕に褐色斑を生じた．同部位の発赤を繰り返し，色調が徐々に濃くなってきた．カルボシステイン（ムコダイン®），アルジオキサ（イサロン®），ロキソプロフェンナトリウム水和物（ロキソニン®），耐性乳酸菌（ビオフェルミン R®）を内服後５日目に灼熱感を認めたため当科初診．

初診時現症：右手，下口唇，左上腕に褐色斑を認めた（図４a）．

経過：カルボシステイン500mg を内服開始１日目の夕方，寝る前，２日目の朝，夕方，夜の計５回内服．３日目の15時ごろから褐色斑の発赤と掻痒感を認めた．７日目に当科受診．褐色斑の拡大を認めた（図４b）．

４．症例４

患者：81歳，女性

初診：2008年７月

主訴：四肢や頸部の褐色斑

現病歴：初診の５年前に感冒薬内服後皮疹を生じ，その後も皮疹を繰り返していた．カルボシステイン（ムコダイン®）を内服することが多かった．

初診時現症：頸部，四肢，上口唇に褐色斑を認めた（図５a）．

経過：カルボシステイン500mg を内服開始１日目の昼から３日目の夕まで計８回内服．４日目の朝から褐色斑の発赤を認めた．５日目に当科受診．頸部，四肢，上口唇に褐色斑を認めた（図５b）．

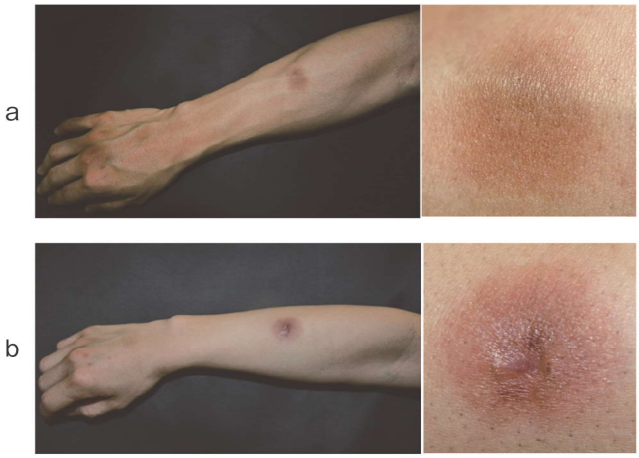

図１　症例１の臨床像
a：初診時　b：内服試験後

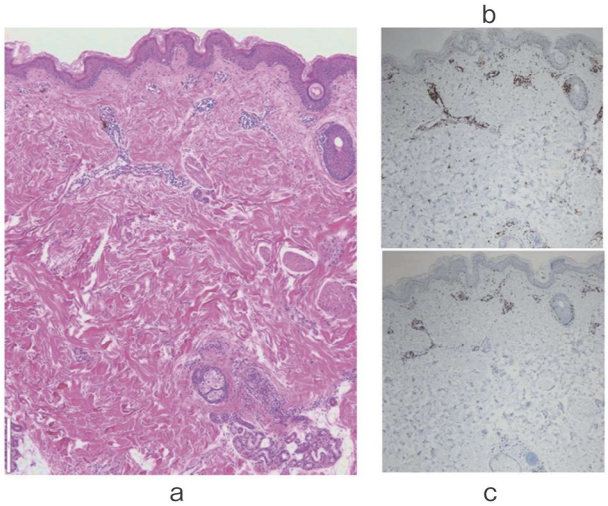

図２　右前腕褐色斑の病理所見
a：HE 染色40倍　真皮上層の血管周囲性のリンパ球浸潤と真皮浅層のメラノファージを認めた.
b：CD４染色40倍　真皮上層を中心とした血管周囲性にCD４陽性細胞の浸潤を認めた.
c：CD８染色40倍　真皮上層を中心とした血管周囲性にCD８陽性細胞の浸潤を認めた.

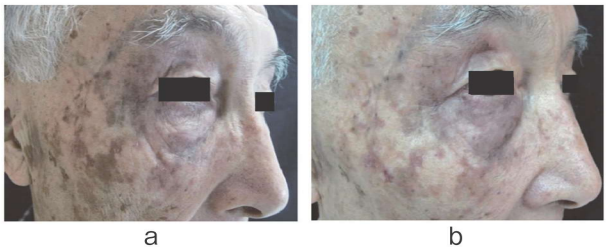

図３　症例２の臨床像
a：初診時　b：内服試験後

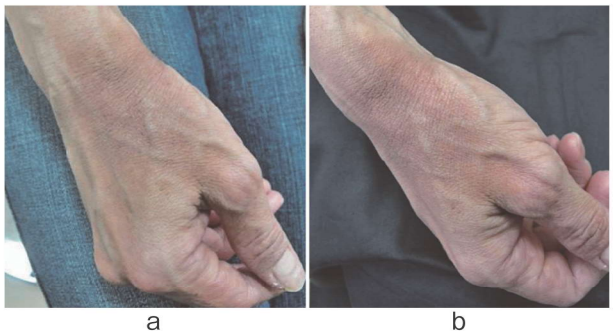

図４　症例３の臨床像
a：初診時　b：内服試験後

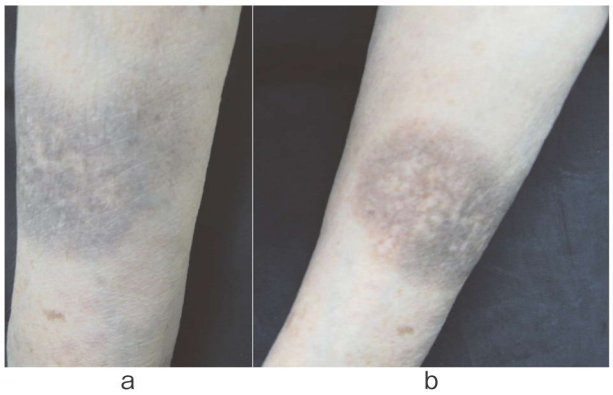

図５　症例４の臨床像
a：初診時　b：内服試験後

考　　察

固定薬疹は非ステロイド性抗炎症薬や抗生物質に多い薬疹であり，原因薬剤投与により繰り返し同じ部位に皮疹を生じる薬疹の特殊型で，治癒後色素沈着を残す[1]．通常の固定薬疹では原因薬剤内服30分–数時間以内に皮疹が誘発されるのに対し，カルボシステインによる固定薬疹の場合は，数日を要する症例が多い．

カルボシステインによる固定薬疹の論文での本邦報告例は1975年–2014年で自験例を含め計16例[2)–4)]であり，皮疹誘発までに要した時間は19時間–約３日，平均すると約42時間であった．通常の固定薬疹と違い皮疹誘発までに時間を要する要因として，カルボシステインは昼間と夜間では代謝経路が異なり固定薬疹に関与しているのは夜間代謝物であるチオジグリコール酸であり，チオジグリコール酸の血中濃度が薬疹発症閾値に達するのに長時間かかるためと推察されている[5)6)]．

当科で経験したカルボシステインによる固定薬疹の４例に対して行った内服試験でも，皮疹誘発までに要した時間は30時間–約３日，平均すると約２日であり，既報告と同様の結果であった（表）．

繰り返し同一部位に皮疹を生ずる褐色斑を認めた

表　皮疹誘発までに要した時間と内服総量

症例	年齢（歳）	性別	皮疹部位	皮疹誘発までの時間	内服総量（mg）
1	37	女	右前腕	30 時間	2500
2	78	男	眼周囲，両上肢，左大腿	43 時間	1500
3	45	女	下口唇，左上腕，右手首	約 2 日	2500
4	81	女	四肢，頸部（計 10 カ所）	約 3 日	4500
平均	60			約 2 日	2750

場合は固定薬疹を疑うことが重要であり，カルボシステインの場合は皮疹誘発までに数日を要するため数日前の内服までさかのぼって薬歴を聴取する必要がある．カルボシステインは去痰剤として小児を含め広く処方されている薬剤であり，固定薬疹を生じうることと，それには時間を要することが明らかになり，医療チームとして広く知っておく必要があると考えられた．

本稿の要旨は第78回日本皮膚科学会東部支部学術大会において発表した．

著者の利益相反：本論文発表内容に関連して申告なし．

［文献］

1）水川良子．重症薬疹のモデルとしての固定薬疹．医学のあゆみ 2011；238：775–8

2）藤原朝子，山川岳洋，津田昌明ほか．カルボシステインによる固定薬疹の１例．皮膚臨床 2012；54：13–6．

3）守屋智枝，藤澤智美，加納宏行ほか．カルボシステインを主剤とした薬剤による固定薬疹の１例．皮膚臨床 2013；55：133–6．

4）山本三幸，藤本和久，秋山美知子ほか．カルボシステイン（ムコダイン®）による固定薬疹の小児例．日小皮会誌 2014；33：141–4．

5）Steventon GB. Diurnal variation in the metabolism of S-carboxymethyl-L-cysteine in humans. Drug Metab Dispos 1999；27：1092–7．

6）Adachi A, Sarayama Y, Shimizu H et al. Thiodiglycolic acid as a possible causative agent of fixed drug eruption provoked only after continuous administration of S-carboxymethyl-L-cysteine : case report and review of reported cases. Br J Dermatol 2005；153：226–8