報 告

馬蹄腎に発生した腎盂尿路上皮癌 症例報告と本邦報告例の臨床的検討

水沢弘哉† 清水孝明 手塚雅登
三村裕次 塚田 学* 加藤晴朗**

IRYO Vol. 74 No. 11／12（481－484）2020

要旨 72歳男性．主訴は肉眼的血尿と右側腹部痛．造影CT検査で馬蹄腎と右腎下極に相当する部位に長径６㎝の内部不均一な腫瘤性病変が認められた．尿細胞診検査は陽性で，馬蹄腎に発生した腎盂癌と診断し馬蹄腎峡部離断術，右半腎尿管全摘除術を施行した．病理診断は尿路上皮癌，Ｇ３>Ｇ２，pT4，リンパ節陽性であった．術後にGemcitabine（ゲムシタビン）とCisplatin（シスプラチン）による化学療法を行ったが肺転移を認め術後19カ月で死亡した．本邦で報告された馬蹄腎に発生した腎盂癌26例を集計して正常腎に発生した腎盂癌と臨床的に比較した．馬蹄腎では左腎優位に発生する傾向がみられたが，左右比以外の相違は認められなかった．馬蹄腎では水腎症や腎結石の発症も左側が多いとされている．馬蹄腎の癒合は右癒合と比較して左癒合が多いことが関連している可能性がある．馬蹄腎に発生する腎盂癌も正常腎と同様に浸潤性癌の報告が多かった．長期観察の報告例は少なく，長期生存例はわずかであった．

キーワード 馬蹄腎，腎盂癌，尿路上皮癌，左右比

緒 言

馬蹄腎は先天的な腎の癒合異常では最も頻度が高いもので400–700人にひとりの割合で発症するとされている[1)2)]．今回われわれは馬蹄腎に発生した腎盂尿路上皮癌を経験した．自験例を報告するとともに，馬蹄腎に発生した腎盂癌の臨床的特徴につき本邦での報告例をもとに検討した．

症 例

症例：72歳，男性．

主訴：肉眼的血尿と右側腹部痛．

既往歴：特記事項なし．

現病歴：右側腹部から右下腹部にかけての疼痛と肉眼的血尿のため近医を受診した．尿路結石を疑い精査を行ったが結石は不明のため信州上田医療センター（当院）泌尿器科へ紹介となった．

現症：身長 158 cm，体重 65 kg．血圧 160/83 mmHg，心拍数 64回／分，体温 36.4 ℃．腹部は軽度膨隆，軟，圧痛なし．血液検査では白血球 6,400/μl，赤血球 505×10^4/μl，血小板41.2×10^4/μlと軽度の貧血と血小板増多を認めた．尿検査では肉眼的血尿はみられず，沈渣で赤血球 30-49/HPF，白血球 5－9/HPF，細菌+/－であった．造影CT検査を施行したところ，馬蹄腎であり，右腎下極に相当す

国立病院機構信州上田医療センター 泌尿器科 ＊上田腎臓クリニック 泌尿器外科，＊＊長野市民病院 泌尿器科 †医師
著者連絡先：水沢弘哉 信州上田医療センター 泌尿器科 〒386–8610 長野県上田市緑が丘１–27–21
e-mail：mizusawa.hiroya.ev@mail.hosp.go.jp
（2020年５月１日受付，2020年７月10日受理）
Renal Pelvic Urothelial Carcinoma in the Horseshoe Kidney :
A Case Report and Clinical Review of Patients Reported in Japan
Hiroya Mizusawa, Takaaki Shimizu, Masato Tezuka, Yuji Mimura, Manabu Tsukada* and Haruaki Kato**, NHO Shinshu Ueda Medical Center, ＊Jishyukai Ueda Kidney Clinic, ＊＊Nagano Municipal Hospital
（Received May 1, 2020, Accepted Jul. 10, 2020）
Key Words：horseshoe kidney, renal pelvic carcinoma, urothelial carcinoma, left/right ratio

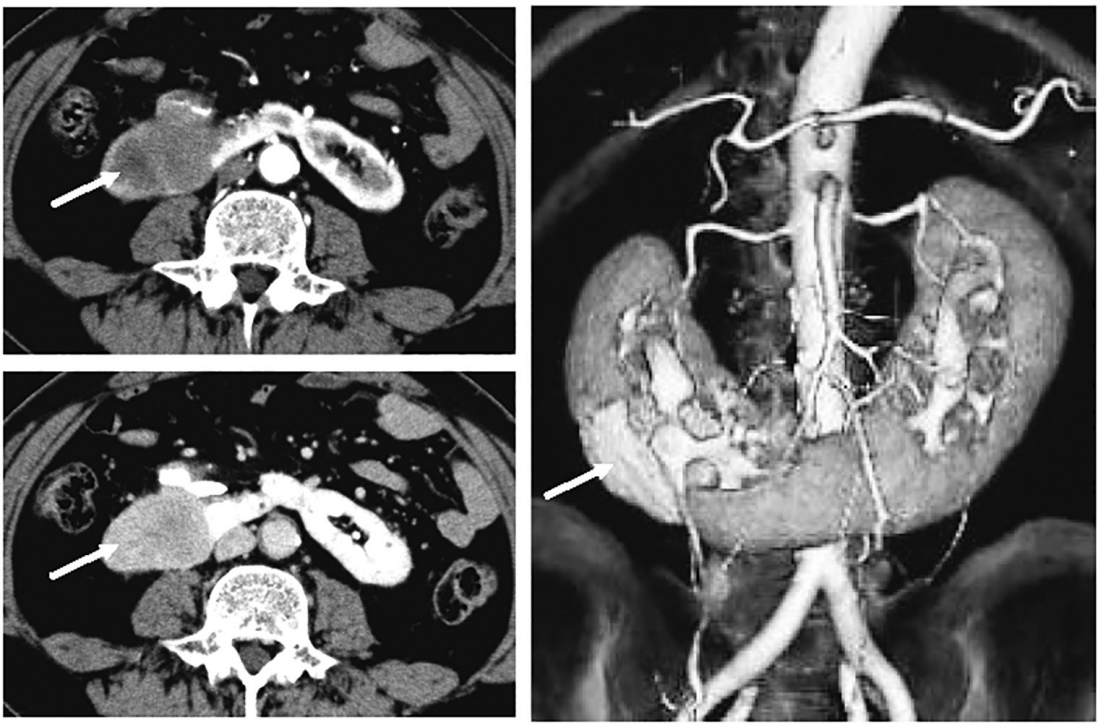

図１　腹部造影CT検査

馬蹄腎で右腎下極に相当する位置に腎実質腫大と異常造影像が認められた（矢印）．長径６cmで境界不明瞭な不整形の腫瘍．内部は不均一低濃度，弱い漸増型造影を呈した．左上：横断（動脈相）　左下：横断（排泄相）　右：冠状断（３D構成）

る位置に腎実質の腫大をともなう腫瘍性病変が認められた（図１）．病変部の長径は約６cm，境界不明瞭の不整形で内部不均一，弱い造影効果を認めた．自然尿の細胞診検査はClassⅢbであった．膀胱鏡検査では膀胱内に腫瘍性病変はみられなかったが，そのときに施行した膀胱洗浄液の細胞診検査はClassⅤであった．以上より馬蹄腎，右腎盂腫瘍，cT３N０M０と診断し，馬蹄腎峡部離断術，右半腎尿管全摘除術を施行した．側臥位とし後腹膜から腎茎部・馬蹄腎峡部にアプローチした．峡部には動静脈が入り組んでおりそれぞれ結紮切離した．尿管周囲の一部のリンパ節は腫脹しており摘除した．手術時間は４時間５分，出血量は650 mlであった．術後経過は良好で第12病日に退院となった．病理診断はurothelial carcinoma，G3>G2，INFb，pT4，rt-u，RMO（1.4 mm），ly1, v1, n（+）．Stage Ⅳであった（図２）．切除断端は陰性であったが，リンパ節転移を認めたため術後にGC（Gemcitabine（ゲムシタビン），Cisplatin（シスプラチン））療法を計４コース行った．しかし，６カ月後に肺転移が出現した．その後MVAC（Methotrexate（メトトレキサート），Vinblastine（ビンブラスチン），Doxorubicin（ドキソルビシン），Cisplatin（シスプラチン））療法を２コース，さらにGemcitabine（ゲムシタビン）とPaclitaxel（パクリタキセル）による化学療法を２コース行ったが，リンパ節，肺，肝転移のため術後19カ月で死亡した．

考　　察

馬蹄腎は腎の癒合異常では最も頻度が高く，男性優位に発生し，高頻度で水腎症を合併する．また，正常腎と比較して腎盂癌，ウイルムス腫瘍，カルチノイド，腎結石の発生が多いことも報告されている[1)-2)]．

これまでに本邦で論文報告された馬蹄腎に発生した腎盂尿路上皮癌26例（うち５例は，尿路上皮癌UCに扁平上皮癌SCCが混在）と自験例を加えた27例について，正常腎に発症した腎盂癌と比較して臨床的に相違があるか否かを検討した．

27例の年齢の中央値は64歳，男女比は3.5：１であった（表１）．臨床症状では血尿が70％で最も多かった。Fujimotoら[3)]は2005年に国内で診断され日本泌尿器科学会へ登録された腎盂癌764症例の結果を報告した．また，Guinanら[4)]は米国の腎盂癌611例の報告を行っている．これらの報告と照らし合わせると馬蹄腎に発症した腎盂癌の年齢，男女比，臨床症状については正常腎との相違は認められなかった．一方，馬蹄腎症例では左右比が1.7：１と左側に多い傾向がみられた．Blackardら[5)]は馬蹄腎に発症した腫瘍72例を集計し報告した．うち腎盂

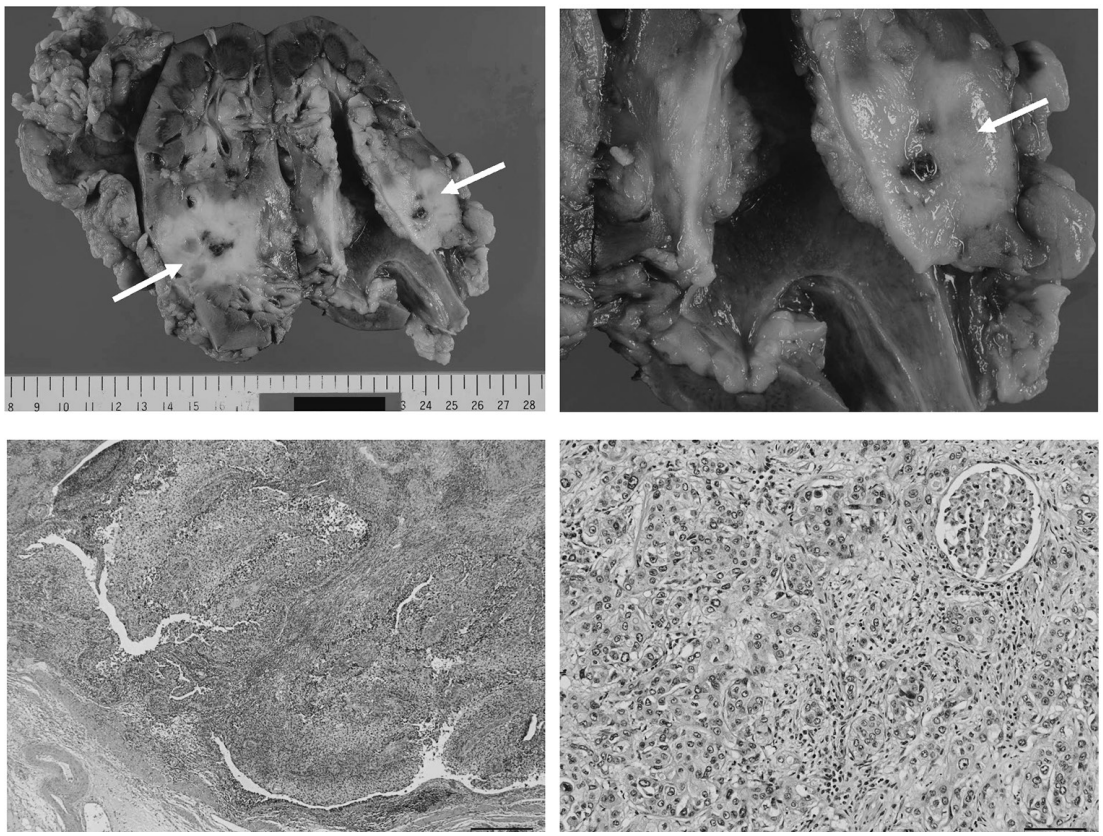

図２

（上段）摘出標本の肉眼的所見．灰白色調の腫瘍で腎盂内に隆起を認めるが境界は不明瞭．腎実質内への浸潤が明らかである（矢印）．
（下段）摘出標本の顕微鏡的所見．Ｇ２-３相当の尿路上皮癌で腎実質内に深く浸潤し，わずかに腎周囲脂肪織に達する部分もある．脈管侵襲をともないリンパ節への転移を認めた．Barの長さは左図１mm, 右図 200μm.

癌は15例で左右比は1.5：１であった．正常腎に発症する腎盂癌の左右比は欧米で1.0–1.1：１と報告[4]されており，馬蹄腎において腎盂癌は左優位に発生しているように思われる．なお，本邦では腎盂癌は尿管癌とともに腎盂尿管癌と報告されることが多く，本邦での正常腎に発症する腎盂癌の左右比は不明である．興味深いことに馬蹄腎では腎結石も左発生が多いとの報告がある[6)7)]．さらに馬蹄腎に合併する腎盂尿管移行部狭窄症による水腎症についても明らかに左優位の報告が多い[8)]．

馬蹄腎では正常腎と比較して腎盂癌発生の頻度が高いとされている[5)]．その理由のひとつとして馬蹄腎では解剖学的に尿の停滞や尿路感染が生じやすいことが挙げられている．馬蹄腎に合併する水腎症が左側に多いことが，腎盂癌や腎結石が左優位に発生することに関連しているかもしれない．また，Glodnyら[9)]は腎の癒合異常209例を画像的に解析し，馬蹄腎では正中癒合40％，左癒合38％，右癒合22％であったと報告している．これは左腎盂がより頭側に位置し，かつ尿管の前方への偏位が大きい症例が多いと考えられ，これが左右の尿ドレナージ差となり各疾患の発生の左右比に影響している可能性が考えられる．

尿細胞診検査に関して，膀胱癌での感度が40-60％とされているのに比較して上部尿路癌での感度は低い．尿管カテーテル法で採取した選択尿の尿細胞診検査の感度は正常腎で40–70％と報告されている[10)]．今回馬蹄腎に発生した腎盂癌の尿細胞診の感度は自然尿で52％，カテーテル法で採取した選択尿で60％であり，正常腎との差は認められなかった．また，組織学的深達度はpT３が最も多かったが，これも正常腎での傾向と同様であった[3)]．

治療に関して，７割を超える症例で馬蹄腎峡部離断術，半腎尿管全摘除術が行われており，周術期の補助療法では化学療法または放射線療法が６例（23％）で行われていた．組織学的深達度がpT３以上で治療の記載がみられた12例中，１例を除いて75歳以下であったことを考えると少ない印象であるが，正常腎に関しても腎盂癌に関する化学療法の明確なエビデンスは示されていない．補助療法を施行した６例中，術前化学療法を行った症例は１例のみであった．最近では上部尿路上皮癌の化学療法を術

表１　馬蹄腎に発生した腎盂癌27例の臨床像

症例数			27
年齢			64 (14-91)
男性			21/27 (78%)
左側			17/27 (63%)
臨床症状	血尿		19/27 (70%)
	疼痛		5/27 (19%)
水腎症			10/27 (37%)
尿細胞診	自然尿	陽性	11/20 (55%)
		疑い	4/20 (20%)
	選択尿	陽性	6/11 (55%)
		疑い	3/11 (27%)
術式	腎尿管全摘除術		18/26 (69%)
	腎摘除術		6/26 (23%)
組織型	UC		22/27 (81%)
	UC+SCC		5/27 (19%)
病期(T分類)	pT3		8/20 (40%)
	pT4		5/20 (25%)

UC: urothelial carcinoma
SCC: squamous cell carcinoma

前に行うことを推奨する報告が散見される[11]．それぞれの報告の症例数は多くはないが，５年全生存率を有意に延長させる結果であった．自験例は臨床病期Ⅲと診断しており，現在の知見では術前化学療法を検討すべき症例であったと思われた.予後に関しては正常腎と同様に組織学的異型度と病期が予後予測因子と考えられている[1]．転帰は癌死６例，他因死１例，癌なし生存14例，癌あり生存１例，不明５例であった．しかし，長期の経過を報告した症例は少なく，癌なし生存14例の観察期間の中央値は13カ月であった．２年を超える報告は１例のみで，臨床経過の集積は今後の課題であると思われた.

結　　語

馬蹄腎に発症した腎盂尿路上皮癌の１例を報告した．本邦でこれまでに論文報告された26例を含めた27例について集計し，正常腎に発生した腎盂癌との相違について検討した．馬蹄腎に発生した腎盂癌は正常腎に発生する腎盂癌と比較してやや左側優位に発生する傾向が認められたが，その他の点での相違はみられなかった．７割以上の症例で馬蹄腎峡部離断術，半腎尿管全摘除術が行われた．６割以上はpT３以上であったが，周術期の補助療法を施行した症例はそのうちの約３割であった．浸潤性癌が多いことに加えて観察期間が短い症例が多く，長期生存の報告はわずかであった.

著者の利益相反：本論文発表内容に関連して申告なし.

［文献］

1）Shapiro E and Telegrafi S. Anomalies of the upper urinary tract. In Campbell-Walsh Urology. 11th ed., Philadelphia : Elsevier : 2016 : p2993–6.
2）Mantovani A, Hendry J, Mishra P. Kidney and ureter: Congenital and Acquired Anomalies. In : Aboumarzouk OM ed. Blandy' s Urology. 3 rd ed., Oxford : Wiley Blackwell ; 2019 : p145–64.
3）Fujimoto H, Nakanishi H, Miki T et al. Oncologic outcomes of renal pelvic and ureteral cancer patients registered in 2005 : The first large population report from the cancer registration committee of the Japanese urological association. Int J Urol 2014 ; **21** : 527–34.
4）Guinan P, Vogelzang NJ, Randazzo R et al. Renal pelvic cancer: a review of 611 patients treated in Illinois 1975–1985. Urology 1992 ; **40** : 393–9.
5）Blackard CE and Mellinger GT. Cancer in a horseshoe kidney. Arch Surg 1968 ; **97** : 616–27.
6）大川順正．結石を合併した馬蹄腎の３例．泌紀 1960 ; **6** : 567–76.
7）Ergin G, Kirac M, Unsal A et al. Surgical management of urinary stones with abnormal kidney anatomy. Kaohsiung J Med Sci 2017 ; **33** : 207–11.
8）Wilson C and Azmy AF. Horseshoe kidney in children. Br J Urol 1986 ; **58** : 361–3.
9）Glodny B, Petersen J, Hofmann KJ et al. Kidney fusion anomalies revisited: clinical and radiological analysis of 209 cases of crossed fused ectopia and horseshoe kidney. BJU Int 2008 ; **103** : 224–35.
10）Williams SK, Denton KJ, Minervini A et al. Correlation of upper-tract cytology, retrograde pyelography, ureteroscopic appearance, and ureteroscopic biopsy with histologic examination of upper-tract transitional cell carcinoma. J Endourol 2008 ; **22** : 71–6.
11）Tabayoyong W, Li R, Gao J et al. Optimal timing of chemotherapy and surgery in patients with muscle-invasive bladder cancer and upper urinary urothelial carcinoma. Urol Clin N Am 2018 ; **45** : 155–67.