総合医学会報告

2019年シンポジウム：「多職種が参画する口腔機能管理」

歯科衛生士としての口腔機能管理に対する取り組みについて

近 藤 順 子†

第73回国立病院総合医学会
（2019年11月８日　於　名古屋）

IRYO　Vol. 75　No. 4（328－332）2021

要 旨　国立国際医療研究センター病院（当院）は標榜診療科43科，病床数763床の特定機能病院で，今年で創立151年の，ナショナルセンターとしては唯一の総合病院である．

当院歯科・口腔外科（当科）の歯科衛生士として，現在３つの役割を担っている．

１つ目は外来にて，当科の患者対応や歯科医師の治療のマネージメント，外来手術の準備や器材の管理等を行っている．

２つ目は院内各部門との連携である．栄養サポートチーム（Nutrition support team：NST）の一員としてラウンドへの参加や，口腔ケアの依頼を受け，ベッドサイドで口腔ケアを行っている．

３つ目は情報の発信である．エイズ治療・研究開発センター（AIDS Clinical Center：ACC）研修の歯科コースにおいて，当科で行っている院内感染対策についての講義・示説（じせつ）を担当している．

歯科衛生士の立場から，日々の業務内容や口腔ケアの症例写真を供覧し，今まで行ってきた口腔機能管理に対する取り組みについて報告する．

キーワード　歯科衛生士，口腔ケア，NST，HIV感染症

国立国際医療研究センター病院（当院）は，標榜診療科43科，病床数763床の特定機能病院で，今年で創立151年の，ナショナルセンターとしては唯一の総合病院である．1997年に薬害エイズ訴訟の和解を踏まえ，被害者救済の一環としてエイズ治療・研究開発センター（AIDS Clinical Center：ACC）が開設されたことと，特定感染症指定医療機関に指定されているため，感染症の患者が多いことが特徴として挙げられる．

当院歯科･口腔外科（当科）の歯科衛生士として，現在３つの役割を担っている．

１つ目は外来にて，当科の患者対応や歯科医師の治療のマネージメント，外来手術の準備や器材の管理等を行っている．

２つ目は院内各部門との連携である．院内活動として栄養サポートチーム（Nutrition support team：NST）のラウンドへの参加や，救急病棟，ACC，血液内科等に入院中の患者の口腔ケアを行っている．今年度からICU口腔ケアチームの一員としてICUの看護師と連携し気管挿管管理中の患者の口腔ケアの標準化に向けた活動をスタートした．看護師は口腔ケアのアセスメントであるCOACH（Clinical Oral

国立国際医療研究センター病院　歯科・口腔外科　†歯科衛生士
著者連絡先：近藤順子　国立国際医療研究センター病院　歯科・口腔外科　〒162-8655　東京都新宿区戸山１-21-１
e-mail：jkondou@hosp.ncgm.go.jp
（2020年３月16日受付，2021年４月16日受理）
Approaches to the Management of Oral Function as a Dental Hygienist
Junko Kondo, National Center for Global Health and Medicine
（Received Mar. 16, 2020, Accepted Apr. 16, 2021）
Key Words：dental hygienist, professional oral management，NST（Nutrition Support Team），HIV

図１　症例１ 歯科初診時
口唇にびらん，腫脹が認められる．

図２　症例１ 歯科初診時
残存歯は下顎前歯部のみでテンポラリークラウンが装着されている．

Assessment Chart）で評価を行い，口腔ケアが必要と思われる患者をピックアップし，ICU医長の指示のもと，看護師から直接歯科衛生士に依頼ができるというシステムを構築した．

３つ目は情報の発信である．当院ではHIV感染者の診療を担う医療従事者の育成と全国的ネットワークの構築を目的としてACC研修を開催しているが，年４回行われる３日間の歯科コースでは歯科外来見学において，当科で行っている院内感染対策についての講義・示説（じせつ）を担当している．

また口腔ケア普及活動の一環として，院内では緩和ケア科主催のがんサロン交流会で患者やご家族を対象とした勉強会を毎年行っており，そのほかにも看護師を対象とした口腔ケアの勉強会，院外ではHIV感染者に対する口腔ケアと感染対策に関する勉強会などの活動も行っている．また現在は競争的研究費を取得し，院内感染に関わる研究も進行中である．

今までに行った口腔ケアでとくに対応が困難であった２症例を供覧し，口腔機能管理に対する取り組みについて報告する．

症　　例

症例１

患者：61歳，男性．
主訴：口唇の腫れ，疼痛．
家族歴：特記事項なし．
既往歴：梅毒，HBV感染症，HCV感染症．
現病歴：腹部膨満感を主訴に受診した前医にてHIV感染症が判明しACCに転院．抗HIV薬開始23日頃から掻痒をともなう発疹が出現し，両下肢を中心に紫斑を認め，口唇腫脹，口角に亀裂，口唇と口腔内全域に粘膜障害を認めた．CD４陽性Tリンパ球数（以下，CD４数）は518/μl，HIVウイルス量は23コピー/ml．
口腔内所見：口唇，両側頬粘膜に著しい疼痛をともなうびらんを認めた．残存歯は下顎前歯部のみで，テンポラリークラウンが装着されていた．疼痛により，口腔清掃を患者自身で行うことができなかったため歯垢の付着が目立ち，口腔衛生状態はきわめて不良であった．
臨床診断：薬疹，口内炎．
処置および経過：第13病日にNSTラウンドミーティングの対象患者として訪室．同日から歯科衛生士が介入を開始した（図１，２）．口腔清掃はキシロカインビスカス入り含嗽剤で含嗽し，疼痛緩和後にアズノール軟膏やワセリンの塗布により口唇を保湿したうえで，タフトブラシを使用したブラッシングと生理食塩水を含ませた綿球で口唇と口腔内の清掃を行った．患者のセルフケアとして，含嗽と口唇の保湿を行うことを指導した．第17病日（歯科衛生士介入５日目）には，経口摂取も可能になるほど疼痛が緩和された（図３）．以降病棟への往診という形で

図３　症例１ 歯科介入５日目
口唇のびらん，腫脹は改善傾向．

図４　症例２ 歯科衛生士介入初日

両側口角，口唇，口蓋，舌，歯列に血餅が強固に付着し，開口困難な状態.

図５　症例２ 歯科衛生士介入４日目

口角にアズノール軟膏を塗布後，ワセリンをつけたガーゼを添付し，口唇と歯列が血餅で貼りつくことを防止した.

口腔ケアを週５日行ったが，第25病日（歯科衛生士介入13日目）に急性の呼吸状態悪化を認め永眠された.

症例２

患者：52歳，男性.

主訴：なし（口腔内潰瘍による持続的な出血の止血依頼にて当科紹介受診）.

家族歴：特記事項なし.

既往歴：HIV感染症，ニューモシスチス肺炎，CMV腸炎，急性硬膜下血腫.

現病歴：X年10月，駅構内で転倒，頭部受傷し救急搬送された前医にて，急性硬膜下血腫の診断で開頭減圧術および血腫除去術が施行となった．入院時のスクリーニング検査でHIV陽性，ニューモシスチスDNA陽性でHIV/AIDS確定診断となった．X年11月にHIV感染症の精査のため当院ACCに転院となった．CD４数は７/μl，HIVウイルス量は1.4×10^6コピー/ml.

口腔内所見：上下唇，両側口角，両側頬粘膜，口蓋に血餅の強固な付着を認め，血餅は乾燥した歯面にも付着していた.

臨床診断：口腔粘膜潰瘍.

処置および経過：第２病日に口腔粘膜潰瘍からの持続的な出血の止血依頼にて当科紹介受診．歯科医師による止血処置と口腔ケアが施行された．第６病日に担当看護師から口腔ケア依頼を受け歯科医師と訪室，同日から歯科衛生士が介入を開始した（図４）．歯科衛生士が口腔内の写真を撮影し歯科医師に状況の説明を行い，対応困難な場合は歯科医師と共に訪室するという形で口腔ケアを継続した. 介入当初は，口蓋，舌，口唇に血餅が付着しており，とくに両側口角には強固に付着しているため開口困難であった．下唇は血餅による下顎歯列への強固な付着を認めた．下顎歯列からの剥離を試みたが出血を認めたため，生理食塩水を含ませた綿球で可及的に清拭を行った．意識レベルはE2V2M3，頻回にあくびをするためその度に口角の血餅が剥がれて出血し痂皮ができるのを繰り返している状況であった．第９病日（歯科衛生士介入４日目）に歯科医師と訪室．アズノール軟膏を口唇の粘膜面，歯列に塗布し，両側口角にそれぞれ多量にワセリンをつけたガーゼを１枚添付し，血餅で口唇と歯列が貼り付かないようにした．ガーゼが乾燥する前に交換，もしくは剥がす前にガーゼに軟膏を塗布し，十分に湿った状態にしてから交換を行い，ガーゼを誤嚥しないようにテープで固定した（図５）．第13病日（歯科衛生士介入８日目）に口腔内からの出血の凝血塊の誤嚥による急激なSpO２低下を頻回に認めたことから誤嚥防止目的に経鼻気管挿管管理となった(図６). 第20病日(歯科衛生士介入15日目）意識レベルはE３V２M４．口腔内の止血が得られたため抜管が予定され，誤咬による口唇の損傷を避ける目的で下顎歯列にソフトスプリントを作成し装着した．以降週２から３日程度病棟への往診という形で口腔ケアを継続し，新たな出血は認めなかった．しかし，第60病日（歯科衛生士介入55日目）にびまん性大細胞型B細胞性リンパ腫が判明し，化学療法施行目的に当院血液内科に転科となり第72病日（歯科衛生士介入67日目）に永眠された.

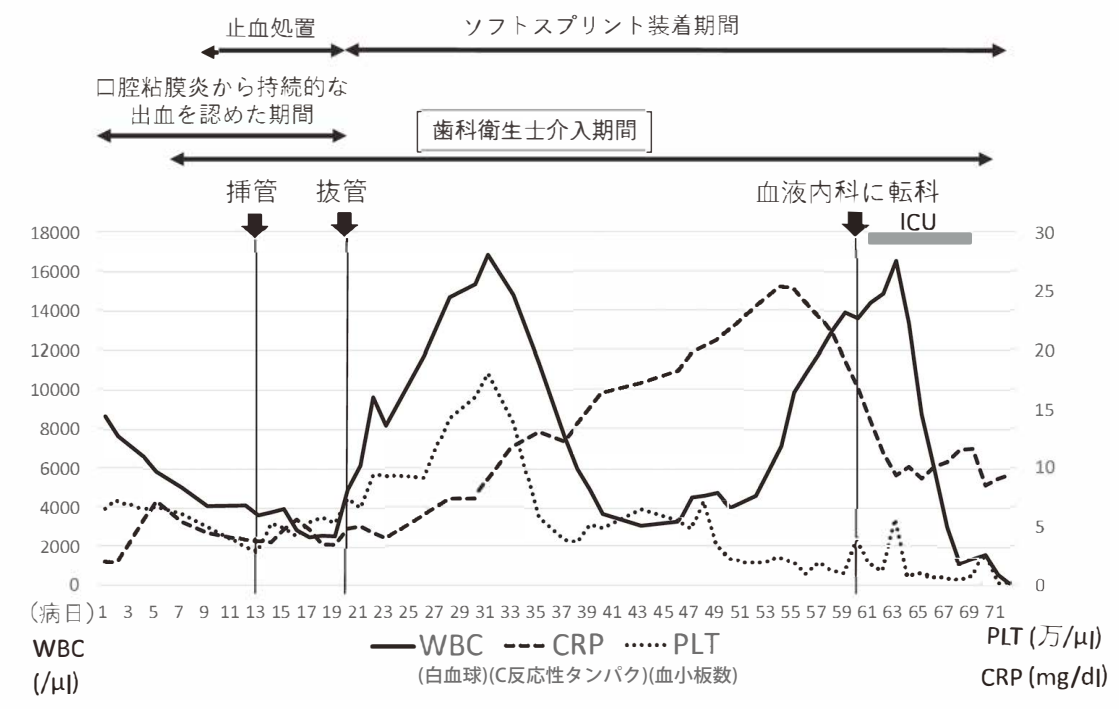

図６　症例２の経過表

第６病日から歯科衛生士が介入を開始．第19病日までPLTは５万前後と低値を示しており止血困難であったため止血処置を行った（図５参照）．第35病日からPLTは再び低値となったが，継続的な口腔ケアを行った結果，新たな出血は認めなかった．

考　　察

治田ら[1]によると，HIV感染者は薬疹の発症リスクが高く，時に重篤になることもあると報告されている．症例１では全身に薬疹が出現し，経口摂取も困難であり即日入院になるほど重篤であった．

また，HIV感染者の身体各部には，口腔内を含めてさまざまな日和見感染症が出現する．小森らの観察研究[2]によると，HIV感染症に関連した口腔内症状は200名中133名（66.5%）にみられ，１人の患者が有する口腔内症状数とCD４数との関係は，症状数が増加すると平均CD４数は低下する傾向を示すと報告されている．また，高木ら[3]によると，複数の口腔症状と同時に高度の日和見感染を示しており，AIDSの進行，病態の悪化は口腔症状と密接に相関していると報告されている．症例２では，CD４数も低値で，AIDSも発症しており，病態も悪化したため口腔症状が改善するのに時間を要したと考えられる．歯科衛生士が口腔ケアを継続することで緩やかではあるが，改善傾向に導くことはできたが，出血部位が口角だったこともあり完全な止血が得られなかった．挿管し鎮静管理となってからは出血部位に刺激が加わらず，ガーゼで保護したこともあり止血することができた．

HIV感染者の口腔内症状は，非HIV感染者と比較すると，免疫の低下により重篤な症状となる場合もあるが，歯科衛生士が口腔ケアを継続することで口腔内の状況が改善し，患者のQOLを維持・向上させることは可能であった．

結　　語

歯科衛生士の立場から，日々の業務内容や今まで行ってきた口腔機能管理に対する取り組みについて報告した．

〈本論文は第73回国立病院総合医学会シンポジウム「多職種が参画する口腔機能管理」において「歯科衛生士としての口腔機能管理に対する取り組みについて」として発表した内容に加筆したものである．〉

著者の利益相反：本論文発表内容に関連して申告なし．

［文献］
1）治田匡平，古西　満，乾比砂野ほか．HIV感染者の薬疹に関する臨床的検討．日病薬誌　2010：**46**：215–8.
2）小森康雄，千葉博茂，松田憲一ほか．HIV患者/AIDS患者200例の口腔症状に関する臨床的観察．J Jpn Stomatol Soc 2004 ; **53** : 155–60.
3）高木伸二，池村邦男．AIDS患者にみられる口腔症状の臨床的検討．日口腔外会誌　2001；**47**：341–5.